



USO DE LEVOSIMENDAN NA INSUFICIÊNCIA CARDÍACA COM FRAÇÃO DE EJEÇÃO DE VENTRÍCULO ESQUERDO REDUZIDA: RELATO DE CASO

RELATO DE CASO

MESSIAS, Icaro Ferro¹

MESSIAS, Icaro Ferro. **Uso de levosimendan na insuficiência cardíaca com fração de ejeção de ventrículo esquerdo reduzida: relato de caso.** Revista Científica Multidisciplinar Núcleo do Conhecimento. Ano. 08, Ed. 10, Vol. 01, pp. 140-152. Outubro de 2023. ISSN: 2448-0959, Link de acesso: <https://www.nucleodoconhecimento.com.br/saude/ventriculo-esquerdo>, DOI: 10.32749/nucleodoconhecimento.com.br/saude/ventriculo-esquerdo

RESUMO

A Insuficiência cardíaca (IC) é uma síndrome clínica que resulta de alterações estruturais ou funcionais do tecido cardíaco provocando prejuízo no enchimento, esvaziamento ou ainda o aumento da pressão intracavitárias. É uma entidade prevalente no Brasil devido, em partes, à dificuldade de acesso à saúde e tratamento de doenças cardiovasculares não transmissíveis precursoras. É dividida de acordo com a fração de ejeção do ventrículo esquerdo (FEVE) em IC de Fração de ejeção reduzida (ICFER) e preservada (ICFEP). O manejo de paciente com ICFER em estágios avançados da progressão da doença é desafiador pelo objetivo de associar melhora da sobrevida com aumento da qualidade de vida. Esse artigo teve por finalidade a revisão da literatura sobre a síndrome e o tratamento da ICFER com Levosimendan utilizando o relato de caso de um paciente com descompensação aguda da insuficiência cardíaca (DAIC) NYHA-4 em episódio de choque cardiogênico. Como metodologia, foram feitas buscas com a ferramenta de procura das bibliotecas virtuais Medline e Scielo. Concluímos que o Levosimendan é um medicamento eficaz no controle da DAIC oferecendo vantagens em melhora hemodinâmica imediata e sobrevida quando comparada à dobutamina.

Palavras-chave: Insuficiência cardíaca com fração de ejeção reduzida, Insuficiência cardíaca com fração de ejeção preservada, Insuficiência cardíaca congestiva, Insuficiência cardíaca sistólica, Levosimendan.



1. INTRODUÇÃO

A Insuficiência Cardíaca (IC) é uma entidade cada vez mais prevalente no Brasil e no mundo. Com a transição demográfica influenciada pelos avanços assistenciais e envelhecimento da população, as doenças cardiovasculares representam a maior causa de mortalidade específica em nosso país (Brant, *et al.* 2017). Ainda que as estratégias terapêuticas para a Insuficiência Cardíaca com Fração de Ejeção Reduzida (ICFER) tenham alterado significativamente a sobrevida dos pacientes, reduzido a progressão natural da doença e aliviado os sintomas associados, nos estágios avançados da ICFER há uma grande perda de qualidade de vida, além de um impacto econômico significativo para o sistema de saúde. Nesse contexto, novas estratégias adjuvantes como os agentes sensibilizadores de cálcio são opções válidas no arsenal terapêutico para manejo desses indivíduos.

2. METODOLOGIA

Esse relato de caso foi construído com os dados obtidos pela revisão de prontuário de um paciente portador de ICFER internado no centro de terapia intensiva de um hospital terciário em 2023 ao qual foi devidamente explicitado o objetivo do estudo, assim como as informações e resultados de exames que seriam divulgados. O paciente assinou um termo de consentimento livre e esclarecido concordando de forma voluntária com o uso e disponibilização de seus dados, o projeto foi aprovado pelo Comitê de Ética do hospital. Como forma de revisão da literatura médica disponível, foi utilizada a biblioteca virtual MEDLINE procurando os termos *Heart Failure, Systolic Heart Failure, Heart Failure, Reduced Ejection Fraction, Simendan*. Foram selecionados artigos determinantes na epidemiologia da doença assim como na descrição das alterações fisiopatológicas. Algoritmos de sociedades internacionais que guiam o diagnóstico e tratamento da IC foram considerados relevantes.

3. CASO CLÍNICO

Paciente de 75 anos, masculino com ICFER e FE prévia de 35% por método de Simpson. É portador de IC de etiologia valvar e isquêmica. Em dezembro de 2022 foi

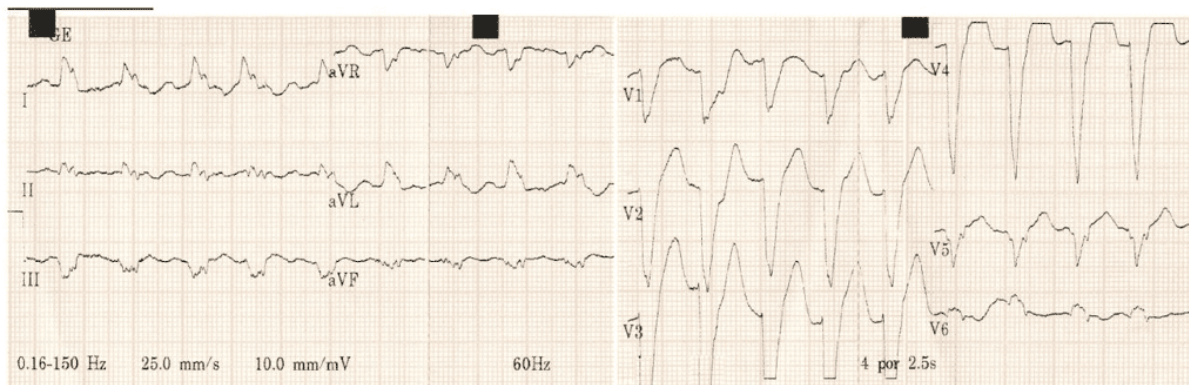

diagnosticado com infarto agudo do miocárdio com supra desnivelamento de segmento ST. Durante submissão à cineangiografia percutânea, evidenciou-se oclusão de artéria coronária direita em terço médio além de estenose grave de artéria descendente anterior e diagonal. Realizada angioplastia com Stent farmacológico na lesão principal durante procedimento. Em janeiro do ano de 2023 buscou atendimento em emergência por dispneia aos mínimos esforços. Eletrocardiograma (ECG) na ocasião com taquiarritmia em fibrilação atrial, exame clínico compatível com Descompensação Aguda de Insuficiência Cardíaca (DAIC). É internado para tratamento com diurético terapia e controle de frequência cardíaca com boa resposta. Frente a necessidade de abordagem das demais lesões coronárias foi submetido novamente à angioplastia com implante de dois stents na artéria descendente anterior e um na artéria marginal. Em segundo momento, para a estenose aórtica sintomática, optou-se por tratamento por implante de valva aórtica trans cateter em abril de 2023. Eletrocardiograma (ECG) realizado ambulatorialmente após troca valvar apresentava padrão de bloqueio de ramo esquerdo, bloqueio átrio ventricular variável e sobrecarga ventricular esquerda.

Em agosto do mesmo ano, volta à emergência novamente com queixa de dispneia aos mínimos esforços, hipotensão e diaforese. Exame clínico demonstrando edema pulmonar bilateral com crepitações holo pulmonares difusos, confusão mental e desorientação com comprometimento cognitivo leve, extremidades frias e mal perfundidas além de hipotensão arterial. Ausculta cardiovascular com ritmo regular e bulhas hipofonéticas. ECG sem novos achados em relação ao prévio (descrito da figura 1). Ecocardiograma de controle feito ambulatorialmente no mesmo mês da internação apresenta Fração de Ejeção do Ventrículo Esquerdo (FEVE) de 22,5% com acinesia dos segmentos inferior médio e basal septais e hipocinesia das demais paredes do Ventrículo Esquerdo (VE) além de regurgitação mitral e tricúspides moderadas.

Foi iniciado tratamento vasopressor com noradrenalina para garantia de perfusão tissular adequada e furosemida para balanço hídrico. Como escolha de droga inotrópica, optou-se pelo uso de Levosimendan intravenoso.

Figura 1: ECG do paciente com bloqueio atrioventricular variável, frequência cardíaca de 125bpm, bloqueio completo de ramo esquerdo. Presença de sobrecarga ventricular esquerda, área eletricamente inativa inferolateral, alterações secundárias de repolarização ventricular



Fonte: Autor, 2023.

4. REVISÃO DA LITERATURA

4.1 FISIOPATOLOGIA

A IC é uma síndrome comum com diversas etiologias. Possui como definição os sintomas causados pela capacidade prejudicada de enchimento ou esvaziamentos dos ventrículos (Roberts, *et al.*, 2014). Entre suas possíveis causas, destacam-se doenças que afetam estruturas cardíacas como Miocárdio, endocárdio, valvas e pericárdio. Identificar a etiologia do insulto inicial é um dos objetivos do tratamento.

É possível classificar a IC de acordo com a Fração de Ejeção do Ventrículo Esquerdo (FEVE) dividindo-a em dois grandes grupos: IC de Fração de Ejeção Preservada (ICFEP) e de Fração Reduzida (ICFER) possuindo etiologia similares entre si. A primeira é representada por pacientes com FEVE maior ou igual à 50% sendo também conhecida como IC diastólica. Dentre as principais causas, destacam-se Cardiopatia hipertensiva e isquêmica (Roberts, *et al.*, 2014).

A ICFER por outro lado, é caracterizada por FEVE menor ou igual à 40% e apresenta uma IC predominantemente sistólica. Foi a primeira forma de IC a ser descrita. Tem



como principais agentes a cardiopatia isquêmica e hipertensiva, cardiopatia dilatada idiopática e valvar.

Tabela 1: Estágio do desenvolvimento de IC de acordo com American College of Cardiology Foundation e American Heart Association

Estágios de Insuficiência Cardíaca	
A	Risco de IC mas sem lesão estrutural ou sintomas
B	Lesão estrutural estabelecida porém sem sinais ou sintomas
C	Lesão estrutural com sinais e sintomas associados
D	IC refratária necessitando de intervenção especializada

Fonte: Autor, 2023.

4.2 QUADRO CLÍNICO DA INSUFICIÊNCIA CARDÍACA CRÔNICA

A história clínica é o dado mais importante na determinação diagnóstica e etiológica da IC. O Débito Cardíaco (DC) é matematicamente descrito como o produto entre o débito sistólico e a frequência cardíaca. Com o início e progressão natural da doença há uma diminuição significativa DC com conseqüente acúmulo de líquido por ativação do sistema renina-angiotensina-aldosterona e incapacidade de suprir as demandas metabólicas do organismo. Esses dois fatores são responsáveis pela diversidade de sinais e sintomas encontrados na IC. Tipicamente a dispneia é considerada o sintoma mais sensível (He, *et al.* 2001) e com maior impacto na qualidade de vida. Seu desenvolvimento, como já descrito, está relacionado ao acúmulo de líquido no leito pulmonar assim como ortopneia (sintomas mais específicos) e Dispneia paroxística noturna. Quando presente na circulação sistêmica, o aumento volumétrico pode ser manifestado por congestão hepática e edema periférico.

Não obstante, a queda do DC influencia de forma proporcional a disponibilidade de oxigênio para metabolismo aeróbio sistêmico. Sintomas como astenia, lipotimia, tontura e síncope podem estar relacionados a esse mecanismo. A distinção entre IC aguda e crônica é muitas vezes determinada pela diferenciação dos sintomas, sendo a insuficiência respiratória uma apresentação comum de IC aguda.

O exame físico pode oferecer dados fundamentais para o diagnóstico e prognóstico (Mant, *et al.*, 2009). A terceira bulha cardíaca é comumente associada a sobrecarga



volumétrica sendo bastante específica, porém pouco sensível. O aumento do volume cardíaco (Cardiomegalia) pode ser investigado indiretamente por meio da palpação do ictus cordis que normalmente encontra-se deslocado na ICFER. A ausculta pulmonar revela frequentemente achados importantes especialmente na IC aguda como crepitações basais que devem ser avaliadas dentro do contexto clínico. Quando há sobrecarga direita a síndrome edemigênica manifestar-se-á como edema periférico. O sinal de Kussmaul, importante para o diagnóstico, é resultante do aumento da pressão venosa central complementada pela compressão do quadrante superior direito abdominal. Achados como Ascite e edema de membros inferiores com componente gravitacional corroboram a hipótese diagnóstica.

4.3 DIAGNÓSTICO

O diagnóstico da Insuficiência Cardíaca é fundamentalmente baseado no quadro clínico auxiliado por exames complementares. A existência de critérios validados como os de Framingham auxiliam o diagnóstico principalmente em casos de ICFER. São subdivididos em critérios maiores e menores. A vantagem desse método é a fácil utilização ambulatorial e a valorização de dados clínicos.

Tabela 2: Critérios diagnósticos de Insuficiência cardíaca sendo necessários 2 critérios maiores ou 1 maior e 2 menores

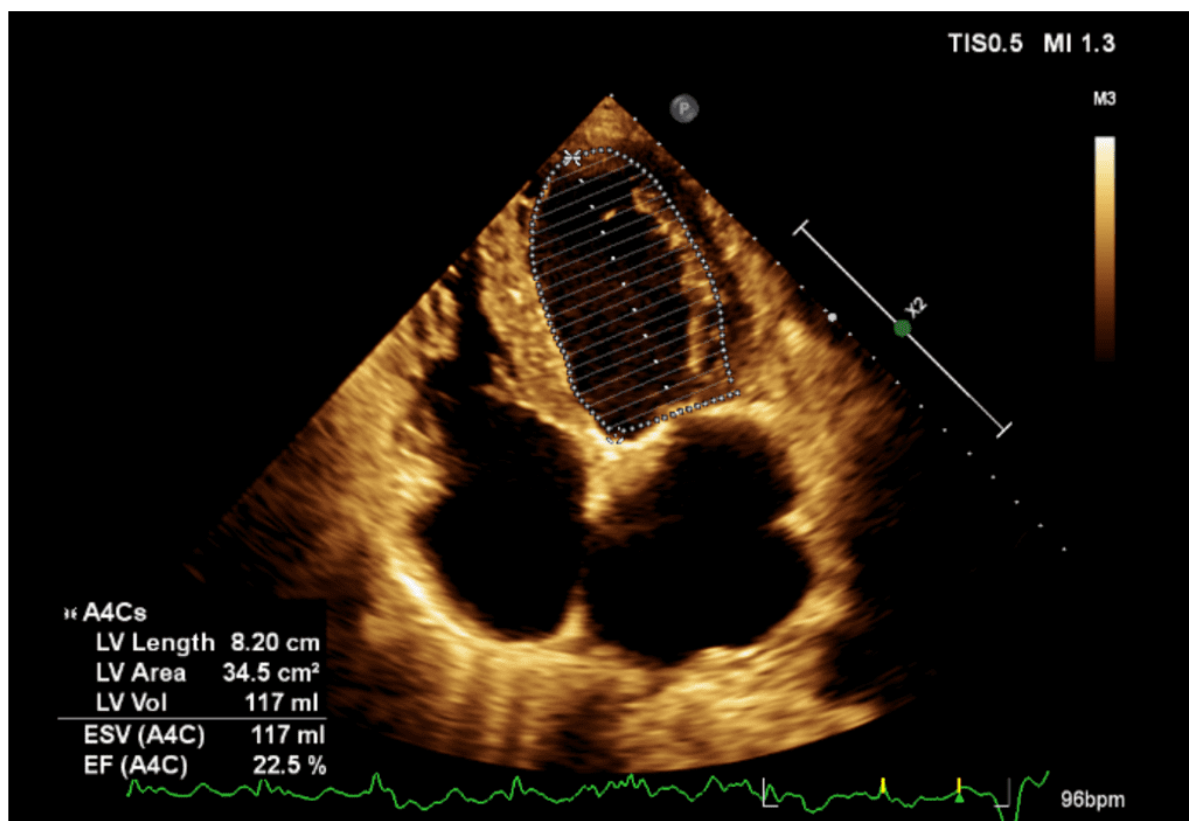
Critérios de Framingham modificados para o diagnóstico de Insuficiência Cardíaca	
Critérios Maiores	Critérios Menores
Dispneia Paroxística Noturna	Edema bilateral em membros inferiores
Ortopneia	Tosse noturna
Elevação da Pressão jugular	Dispneia aos esforços
Estertores pulmonares	Hepatomegalia
Presença de terceira bulha cardíaca	Derrame pleural
Cardiomegalia na radiografia de tórax	Taquicardia maior que 120 batimentos
Edema pulmonar na radiografia de tórax	
Perda maior que 4,5kg com diuréticos	

Fonte: Autor, 2023.

O Ecocardiograma é um exame obrigatório para algoritmos de tratamento e identificação de etiologias (Paul, *et al.*, 2022). Possui sensibilidade para descrever acinesias, discinesias função sistólica e diastólica dos ventrículos assim como disfunção valvar. É o exame complementar que divide a IC em ICFEP e ICFER.

Quando a FEVE se encontra em valores medianos (entre 41% e 49%) diz-se tratar de IC com fração de ejeção levemente diminuída.

Figura 2: Ecocardiografia do paciente apresentando cavidades com dimensões aumentadas (Hipertrofia excêntrica). Paredes de VE com acinesia inferior mediobasal, inferolateral medial e medioseptal. Fração de ejeção estimada por método de Simpson é de aproximadamente 22,5%. Importante redução da função sistólica global



Fonte: Autor, 2023.

O Eletrocardiograma (ECG) é o exame complementar mais comumente encontrado na prática clínica e relativamente disponível em diversos níveis de atenção. Apresenta grande valor diagnóstico principalmente na ICFER (Paul, *et al.*, 2022). Apresenta padrões de sobrecarga ventricular e atrial e de bloqueio. Também é útil para identificar possíveis zonas isquêmicas prévias.

Os recentes estudos sobre o Peptídeo Natriurético validaram sua utilização tanto diagnóstica quanto prognóstica. É também uma ferramenta importante na diferenciação da causa de dispneia em pacientes pneumopatas. Deve ser usado com



cautela pois apesar de possuir sensibilidade significativa, sozinho não é capaz de realizar o diagnóstico. Valores inferiores à 100pg/mL apresentam alto valor preditivo negativo (Paul, *et al.*, 2022).

4.4 DESCOMPENSAÇÃO AGUDA DA INSUFICIÊNCIA CARDÍACA

A Descompensação Aguda da Insuficiência Cardíaca (DAIC) é a síndrome caracterizada por sinais de IC agravados em um curto período com duração e gravidade variadas. Sua etiologia mais comum é a progressão ou descompensação da IC crônica (Alla; Zannad; Filippatos, 2007). Os principais fatores envolvidos no início da DAIC são a má aderência medicamentosa assim como novos insultos que agredem os tecidos cardíacos ou afetam seu funcionamento. Destacam-se em nosso meio, a doença arterial coronariana, presença de arritmias (fibrilação atrial, flutter atrial e taquicardias ventriculares) e Hipertensão arterial não controlada.

Os espectros de gravidade e do tratamento da DAIC são divididos de acordo com sinais e sintomas que traduzam perfusão e o acúmulo de líquido no paciente (Chioncel, *et al.*, 2017). Quadros mais brandos normalmente desenvolvem leve congestão pulmonar e progressão lenta com predomínio periférico. A queixa mais comum dos pacientes é a piora da dispneia e da ortopneia, mas o exame físico pode encontrar ascite ou aumento do edema em membros inferiores. Sintomas como anorexia, náusea e vômitos refletem congestão hepática. A radiografia de tórax ou o ultrassom são úteis para avaliação pulmonar.

No edema pulmonar grave, em contrapartida, ocorre um início abrupto da dispneia evoluindo de forma rápida para insuficiência respiratória (Chioncel, *et al.*, 2017). É comum a taquipneia e a taquicardia com sinais de sobrecarga volumétrica na ausculta cardiovascular. Crepitações extensas nos campos pulmonares estão diretamente relacionados com a queda da pressão parcial de oxigênio arterial e comprometimento alveolar. A depender da extensão do quadro, sinais de baixo débito sistêmico podem aparecer.



O choque cardiogênico é o fenótipo mais temido dentro da DAIC. É definido pela incapacidade do sistema circulatório de suprir as demandas metabólicas sistêmicas em decorrência da redução do DC (Chioncel, *et al.*, 2017). Clinicamente ocorrem lesões por hipoperfusão em órgãos como a insuficiência pré renal, diminuição do nível de consciência, queda da pressão de pulso e da pressão arterial média. Os mecanismos compensatórios aumentam a resistência capilar periférica gerando aumento do tempo de enchimento capilar e cianose nas extremidades.

Para diferenciar os possíveis fenótipos da DAIC é imperativo o exame físico detalhado e direcionado para o raciocínio clínico além do auxílio de exames complementares como o ECG que pode detectar isquemia ou arritmias. O ultrassom é uma ferramenta versátil e vem conquistando cada vez mais espaço nas emergências e centros de tratamento intensivo. Através dele é possível investigar causas mecânicas ou funcionais para o baixo débito cardíaco a exemplo de tamponamento ou valvopatias, além da possibilidade da estimativa do débito sistólico e do índice cardíaco cujas variáveis são importantes em termos terapêuticos. A ecografia pulmonar é útil na avaliação da congestão (Picano e Pellikka, 2016). As Linhas B de Kerley (em cauda de cometa) embora não específicas de IC, quando avaliadas em conjunto e de forma bilateral podem refletir o edema alveolar e ajudara distinguir de outras etiologias infecciosas como a pneumonia.

4.5. TRATAMENTO DO CHOQUE CARDIOGÊNICO

No cenário mais temido da IC o fenótipo de choque cardiogênico representa uma emergência médica com elevada mortalidade. Paciente com ICFER com hipotensão significativa e evidência de má perfusão beneficiam-se do uso de agentes vasopressores (Mcmurray, *et al.*, 2012). Os agentes mais comumente usados para tal fim são a Noradrenalina, um agonista dos receptores alfa-1 e beta-1 capaz de produzir significativa vasoconstrição periférica. Como segunda linha, a Dopamina pode ser utilizada de acordo com sua dose para diferentes efeitos hemodinâmicos. Devido a seu potencial arritmogênico e à maior disponibilidade de noradrenalina nas emergências e hospitais, seu uso vem sendo direcionado para indivíduos que apresentem hipotensão em associação com bradicardia.



O baixo DC é protagonista dos efeitos sistêmicos do choque cardiogênico em paciente com ICFER. Quando há evidências de lesões de órgão alvo e hipoperfusão tecidual é indicado o uso de agentes Inotrópicos. Esse suporte é comumente utilizado temporariamente até a instituição de terapia definitiva (revascularização ou transplante cardíaco) ou em indivíduos com IC classe D como terapia paliativa. A dobutamina é um agente agonista adrenérgico beta 1 que aumenta significativamente o volume sistólico. Seu uso revolucionou o tratamento da DAIC em paciente com ICFER no final do século XX. É o agente mais disponível em nosso meio. A Milrinona é um inibidor da fosfodiesterase que também possui efeito inotrópico. Também é um potente vasodilatador.

Nos últimos anos drogas inotrópicas não adrenérgicas têm ganhado espaço no manejo do choque cardiogênico e no tratamento paliativo em pacientes selecionados. Os sensibilizadores de cálcio como a Levosimendan facilitam a contração e o relaxamento dos cardiomiócitos com o benefício adicional de uma meia vida maior em relação à Dobutamina.

5. DISCUSSÃO

Como descrito no caso clínico, nosso paciente é portador de ICFER com FEVE de aproximadamente 22,5% em sua última avaliação, resultado de cardiopatia isquêmica e valvar. Após otimização clínica e desobstrução de estenoses coronarianas contribuintes, foi submetido a troca de valva aórtica trans cateter para redução da sobrecarga pressórica em ventrículo esquerdo e mitigação da progressão de remodelamento cardíaco. Depois dos mencionados procedimentos, evoluiu com significativa perda da qualidade de vida, dispneia aos mínimos esforços e DAIC mesmo após acompanhamento frequente em ambulatório de cardiologia. A evolução da doença de base progrediu na classificação NYHA para estágio IV com prognóstico reservado. Em última internação levantou-se a hipótese do uso de Levosimendan como tratamento inotrópico ao paciente como forma de melhorar sua hemodinâmica e reduzir o impacto da doença em sua vida cotidiana tendo em vista a necessidade de períodos prolongados de uso de Dobutamina com a mesma finalidade. O Levosimendan é o mais utilizados dos chamados agentes sensibilizadores de cálcio.



Seu mecanismo de ação é a estabilização da conformação do complexo cálcio e troponina C, aumentando, pois, o estiramento e a tensão dentro dos miofilamentos cardíacos. Os ensaios clínicos mostram melhora significativas na contratilidade cardíaca após administração em 24 horas com aumento de 40% do DC (Luca; Colucci; Nieminen, 2006) e redução de 30% da resistência vascular sistêmica. Os estudos experimentais realizados mostram que o Levosimendan aumentou a contratilidade cardíaca, aumento a hemodinâmica e vasodilatação de vasos coronarianos (Luca; Colucci; Nieminen, 2006).

Além disso, os estudos em pacientes com IC mostram que Levosimendan é a única droga que melhora de forma sustentada os sintomas de paciente quando comparada com o tratamento padrão de Dobutamina. Vários ensaios foram realizados tentando comparar esses dois medicamentos. O Estudo LIDO onde pacientes foram tratados com infusões de 24mcg/kg por 10 minutos seguidos de infusão contínua de 0,1mcg/kg/min por 24 horas comparando com o uso de Dobutamina em dose de 5mcg/kg/min ao longo de 24 horas demonstrou uma melhora hemodinâmica de 28% no primeiro grupo comparado com 15% no segundo. Além de uma mortalidade 12% menor nos próximos 180 dias de seguimento (Follath, *et al.* 2002).

Optamos pela infusão inicial de 0,1mcg/kg/min conforme estudo previamente mostrado que foi realizada ao longo de 24 horas. Nesse período o paciente foi submetido a monitorizado hemodinamicamente com eletrodos posicionados em tórax e a pressão arterial invasiva. Ao longo das primeiras 6 horas relatou melhora significativa da dispneia e apresentou diminuição da desorientação e da confusão mental. Não foram registrados taquiarritmias significativas além da presença de extrassístoles ventriculares já registradas previamente ao uso do medicamento. A redução da dose de noradrenalina ocorreu após 7 horas de infusão do medicamento sendo suspensa no dia posterior ao fim da administração da Levosimendan. O paciente permaneceu em internação pelos próximos dois dias sem relato de complicações, recebendo alta hospitalar e acompanhamento domiciliar posteriormente.



6. CONCLUSÃO

Apesar da ICFER ser uma doença prevalente com diversas drogas modificadoras de doenças disponíveis no mercado, seu tratamento em estágio avançados em que não há disponibilidade de transplante cardíaco imediato é um desafio ao sistema de saúde. Drogas como os novos sensibilizadores de cálcio sendo seu principal representando o Levosimendan, podem ser uma alternativa válida comparada a Dobutamina em paciente selecionados devido a seu rápido reestabelecimento de estabilidade hemodinâmica e meia vida maior.

REFERÊNCIAS BIBLIOGRÁFICAS

ALLA, François; ZANNAD, Faiez; FILIPPATOS, Gerasimos. Epidemiology of acute heart failure syndromes. **Heart Fail**, 2007. Disponível em: <<https://pubmed.ncbi.nlm.nih.gov/17450426/>>.

BRANT, Luisa C. C. *et al.* Variações e diferenciais da mortalidade por doenças cardiovascular no Brasil e em seus estados, em 1990 e 2015: estimativa do Estudo Carga Global de Doença. *Revista Brasileira de Epidemiologia*, 2017. Disponível em: <<https://doi.org/10.1590/1980-5497201700050010>>.

CHIONCEL, Ovidiu; *et al.* Clinical phenotypes and outcome of patients hospitalized for acute heart failure: the esc heart failure long-term registry. **European Journal of Heart Failure**, 2017. Disponível em: <<https://pubmed.ncbi.nlm.nih.gov/28463462/>>.

FOLLATH, F. *et al.* Efficacy and safety of intravenous levosimendan compared with dobutamine in severe low-output heart failure (the LIDO study): a randomised double-blind trial. *Lancet*, 2002. Disponível em: <<https://pubmed.ncbi.nlm.nih.gov/12133653/>>.

HE, Jiang; *et al.* Risk factors for congestive heart failure in US men and women. **Archive of Internal Medicine**, Volume 161. 2001. Disponível em: <<https://pubmed.ncbi.nlm.nih.gov/11295963/>>.

LUCA, Leonardo; COLUCCI, Wilson S; NIEMINEN, Markku S. Evidence-based use of levosimendan in diferente clinical settings. **European Heart Journal**, 2006. Disponível em: <<https://pubmed.ncbi.nlm.nih.gov/27305718/>>.

MANT, J; *et al.* Systematic review and individual patient data meta-analysis of diagnosis of heart failure, with modelling of implications of different diagnostic strategies in primary care. **Health Technology Assessment**, volume 13, 2009. Disponível em: <<https://pubmed.ncbi.nlm.nih.gov/19586584/>>.



MCMURRAY, John J. V.; *et al.* ESC guidelines for the diagnosis and treatment of acute and chronic heart failure 2012. **European Heart Journal**, 2012. Disponível em: <<https://pubmed.ncbi.nlm.nih.gov/27305718/>>.

PAUL, Heidenreich; *et al.* 2022 AHA/ACC/HFSA Guideline for the management of heart failure: A report of the American College of Cardiology/American Heart Association joint committee on clinical practice guidelines. **Circulation**, 2022. Disponível em: <<https://pubmed.ncbi.nlm.nih.gov/35363499/>>.

PICANO, Eugenio, PELLIKKA, Patricia. Ultrasound of extravascular lung water: a new standard for pulmonary congestion. **European Heart Journal**, 2016. Disponível em: <<https://pubmed.ncbi.nlm.nih.gov/27174289/>>.

ROBERTS, W. C. *et al.* Morphologic features of the recipient heart in patients having cardiac transplantation and analysis of the congruence or incongruence between the clinical and morphologic diagnoses. **Medicine**, 2014. Disponível em: <<https://pubmed.ncbi.nlm.nih.gov/25181314/>>.

Enviado: 9 de outubro, 2023.

Aprovado: 10 de outubro, 2023.

¹ Graduação em Medicina pela Universidade Federal do Rio Grande do Sul. ORCID: <https://orcid.org/0000-0003-4632-1734>. Currículo Lattes: <http://lattes.cnpq.br/3122584974318498>.