



DISPLASIA ARRITMOGÊNICA DE VENTRÍCULO DIREITO EM PACIENTES REFATÁRIOS AO TRATAMENTO CLÍNICO: REVISÃO DE LITERATURA

ARTIGO DE REVISÃO

MESSIAS, Icaro Ferro¹

MESSIAS, Icaro Ferro. **Displasia arritmogênica de ventrículo direito em pacientes refratários ao tratamento clínico: revisão de literatura.** Revista Científica Multidisciplinar Núcleo do Conhecimento. Ano. 08, Ed. 10, Vol. 01, pp. 128-139. Outubro de 2023. ISSN: 2448-0959, Link de acesso: <https://www.nucleodoconhecimento.com.br/saude/displasia-arritmogenica>, DOI: 10.32749/nucleodoconhecimento.com.br/saude/displasia-arritmogenica

RESUMO

Displasia Arritmogênica de Ventrículo Direito (DAVD) é uma enfermidade grave com incidência mundial aproximada de 1 para 5000 pessoas. É caracterizada pela lipo e fibro substituição do tecido cardíaco gerando anormalidades elétricas e estruturais complexas. Manifesta-se majoritariamente como arritmias potencialmente fatais em adultos jovens. Seu tratamento busca mitigar o desenvolvimento da doença assim como prevenir a morte súbita. Entretanto em fases avançadas o manejo sintomático do paciente é um desafio. Este artigo buscou revisar a literatura médica disponível sobre a doença e novas possibilidades terapêuticas como forma de diminuir a ocorrência de taquiarritmias em um paciente refratário às medidas tradicionais consolidadas pela Task Force. Para tanto, foram realizadas buscas utilizando ferramentas de procura da biblioteca virtual Medline. Concluímos que pacientes com alto risco de morte súbita mesmo após o implante de cárdio desfibrilador implantável e otimização clínica, podem beneficiar-se de procedimentos invasivos como a ablação por radiofrequência e o bloqueio nervoso simpático.

Palavras-chaves: Displasia Arritmogênica Ventricular Direita, Cardiomiopatia Arritmogênica Ventricular Direita, Disfunção do Ventrículo Direito, Função Ventricular Direita, Hipertrofia Ventricular Direita.



1. INTRODUÇÃO

Displasia Arritmogênica de Ventrículo Direito (DAVD) é uma doença miocárdica caracterizada pela substituição progressiva de Cardiomiócitos por tecido adiposo e fibroso (Corrado, *et al.* 2000). É considerada uma importante causa de Morte súbita em adultos, especialmente nos jovens (Corrado; Basso; Schiavon, 1998). A progressão da DAVD frequentemente resulta em anormalidades estruturais e elétricas como dilatação ventricular direita e arritmias sintomáticas ou assintomáticas.

O tratamento DAVD é muitas vezes desafiador e tem como fundamentos a diminuição da progressão displásica e prevenção de arritmias fatais. Os algoritmos mais utilizados sustentam medidas comportamentais, uso de betabloqueadores e de cárdio desfibriladores implantáveis especialmente em sobreviventes de parada cardiorrespiratória (Corrado, *et al.* 2015). Entretanto, ainda que tais terapias sejam otimizadas, é comum a continuidade de ritmos aberrantes com possível progressão para arritmias malignas fatais como Taquicardia Ventricular (TV) sustentada sem pulso ou Fibrilação Ventricular (FV). Este artigo teve como objetivo a revisão da literatura médica especializada no nos aspectos epidemiológicos, fisiopatológicos e clínicos da doença DAVD., assim como o uso de procedimentos invasivos como opções de tratamento em pacientes com alto risco de morte súbita, a exemplo da ablação por rádio frequência e do bloqueio nervoso simpático.

2. METODOLOGIA

Para realização construção deste artigo de revisão da literatura, foi realizada uma busca sistematizada procurando as principais evidências disponíveis sobre a DAVD. Para tanto foi utilizada a biblioteca virtual internacional MEDLINE tendo como palavras-chave: displasia arritmogênica de ventrículo direito. Foram considerados válidos artigos determinantes no mapeamento epidemiológico da doença assim como na descrição das alterações fisiopatológicas. Algoritmos que guiam o diagnóstico e tratamento ligados ao Task Force ainda representam o principal respaldo médico frente à DAVD e foram detalhados neste estudo. São limitações pertinentes a este artigo a baixa diversidade de autores e de banco de dados disponíveis assim como o



uso de referências antigas. Isso se deve em partes à singularidade da doença estudada e a presença de poucos centros especializados na pesquisa da DAVD.

3. REVISÃO DA LITERATURA:

3.1. FISIOPATOLOGIA

A DAVD é uma patologia cardíaca definida pela substituição fibrosa e lipídica do tecido miocárdico subjacente (Corrado; Basso; Schiavon, 1998) localizando-se majoritariamente no ventrículo direito. Sua progressão evolui com anormalidades estruturais na parede ventricular com consequente dilatação e discinesia (Dongdong; Pigzhen; Xudong, 2015). A patogenia dessa doença parece estar ligada às mutações em proteínas desmossômicas (Dongdong; Pigzhen; Xudong, 2015). Essas estruturas especializadas na adesão intercelular quando submetidas ao estresse pressórico e volumétrico crônico podem lesionar-se com consequente ruptura intercelular e inflamação subjacente tendo por evento final a fibro substituição.

Modelos animais de pesquisa que exploram o perfil genético da doença apontam para alguns possíveis sítios de disfunção (Dongdong; Pigzhen; Xudong, 2015) como a Placoglobina e Desmoplaquina, proteínas especializadas na forte adesão celular cujas deficiências manifestam-se fenotipicamente como dilatação de VD, arritmias cardíacas e ceratose palmo plantar.

Histologicamente, ao analisar o tecido cardíaco observa-se um processo inflamatório com predomínio mononuclear e cardiomiócitos necróticos. Posteriormente ocorre a substituição que pode se manifestar de duas formas distintas: o Padrão fibro gorduroso e o exclusivamente gorduroso (Groeneweg, *et al.* 2015)

O resultado é a perda de Cardiomiócitos com comprometimento da parede ventricular, dilatação e discinesia. Embora historicamente a DAVD manifeste-se no VD, a progressão da doença pode afetar também o outro ventrículo ocasionando sintomatologia típica de Insuficiência cardíaca esquerda associada (Corrado, *et al.*, 1997).



3.2. EPIDEMIOLOGIA

A investigação fisiopatogênica e terapêutica da DAVD apresenta grande relevância clínica devido a seu impacto na população mundial tanto como fator de morbidade como de mortalidade. Estudos sobre a epidemiologia das Cardiomiopatias hereditárias estimam uma prevalência mundial de 1 caso por 5.000 habitantes para DAVD (Mckenna e Judge, 2021; Gemayel; Pelliccia; Thompson 2001). É uma entidade que tipicamente acomete indivíduos em idade produtiva sendo considerada uma das etiologias cardíacas mais relacionadas a morte súbita em adultos jovens e atletas (Corrado; Basso; Thiene, 2000).

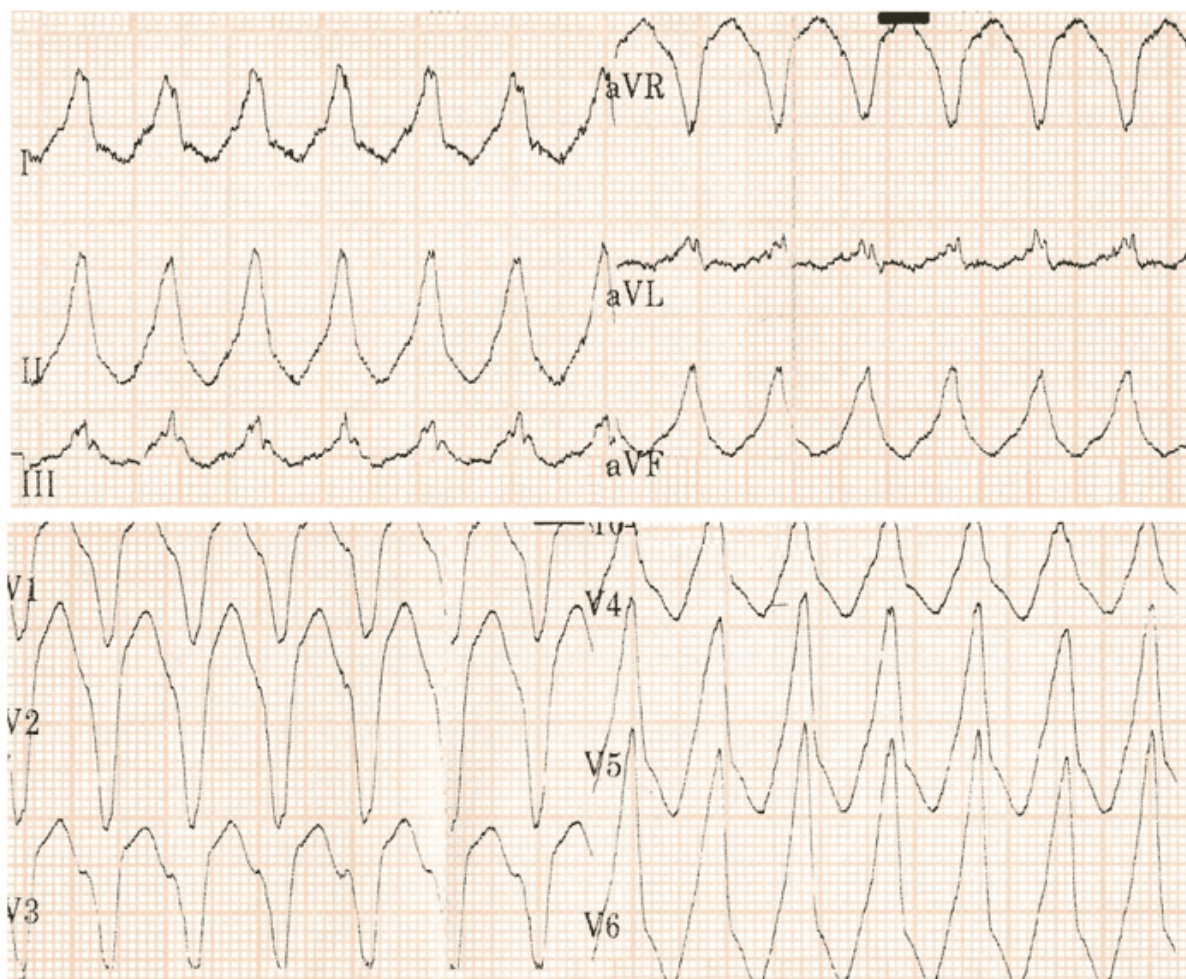
3.3. QUADRO CLÍNICO

A suspeita clínica de DAVD em paciente sem histórico familiar é muitas vezes um desafio. Devido a sua evolução progressiva, porém insidiosa, normalmente permanece assintomática por várias décadas de vida. Os primeiros sintomas em geral são bastantes inespecíficos e pouco distinguíveis de outras comorbidades cardiovasculares (Dalal, *et al.* 2005). A idade do paciente no início dos sintomas é um fator importante para o raciocínio clínico visto que como anteriormente descrito, acomete indivíduos a partir das primeiras décadas de vida, diferente de entidades mais prevalentes como a cardiopatia isquêmica ou a miocardiopatia hipertrófica hipertensiva. As queixas mais comuns são palpitações, dor torácica inespecífica e dispneia. A síncope cardiogênica pode ser um indicativo de arritmia potencialmente maligna alertando para a possibilidade de Morte súbita (Hulot, *et al.* 2004).

As arritmias são tipicamente as manifestações eletrocardiográficas mais prevalentes na DAVD (Dalal, *et al.* 2005). Uma parcela menor de paciente pode ter taquiarritmias supraventriculares como a fibrilação atrial e o flutter atrial. Todavia, as ventriculares são as mais encontradas e com frequência podem evoluir desfavoravelmente se não tratadas. As TV Sustentada ou Não sustentada são as arritmias mais encontradas nos portadores de DAVD, como o exemplo mostrado na Figura 1. São definidas pela presença de Taquicardia regular com complexo QRS largo (>120 ms), batimentos com morfologia do complexo QRS uniforme e estável, seu diagnóstico é normalmente

realizado pelo Eletrocardiograma (ECG) em 12 derivações durante os períodos sintomáticos ou na parada cardíaca. Mark S (Mark; Laidlaw; Polonsky, 2014) em estudo envolvendo 137 pacientes, sendo destes 108 tratados com Córdio Desfibrilador Implantável (CDI) concluiu que na análise dos pacientes que o maior preditor para ocorrência de disparo do desfibrilador foi a presença de TV prévia documentada embora síncope também mostrasse uma correlação importante em estágios mais tardios.

Figura 1: Eletrocardiograma com episódios de Taquicardia ventricular monomórfica sustentada em período atendimento hospitalar de paciente com DAVD



Fonte: Arquivo pessoal do autor, 2023.

A morte súbita pode ser considerada a complicação mais temida da DAVD. Não obstante, pode ser a única manifestação clínica da doença em pessoas sem



diagnóstico (Dalal, *et al.* 2005). O uso de CDI atendendo aos critérios terapêuticos é considerada uma estratégia válida para prevenção secundária e terciária de morte por arritmias, destacando a tendência de ritmos chocáveis como principais causa de parada cardíaca respiratória.

3.4 DIAGNÓSTICO

A abordagem diagnóstica deve ser multifatorial. Os critérios identificados pela Task Force são os mais utilizados para padronização do diagnóstico (Marcus, *et al.* 2010.) e utilizam informações da história clínica, dos padrões eletrocardiográficos e de imagem assim como outros exames para investigação.

Relatos de morte súbita na família em mais de uma geração devem ser valorizados sendo necessário em alguns casos, a testagem genética para detecção de síndromes genéticas autossômicas relacionadas à doença.

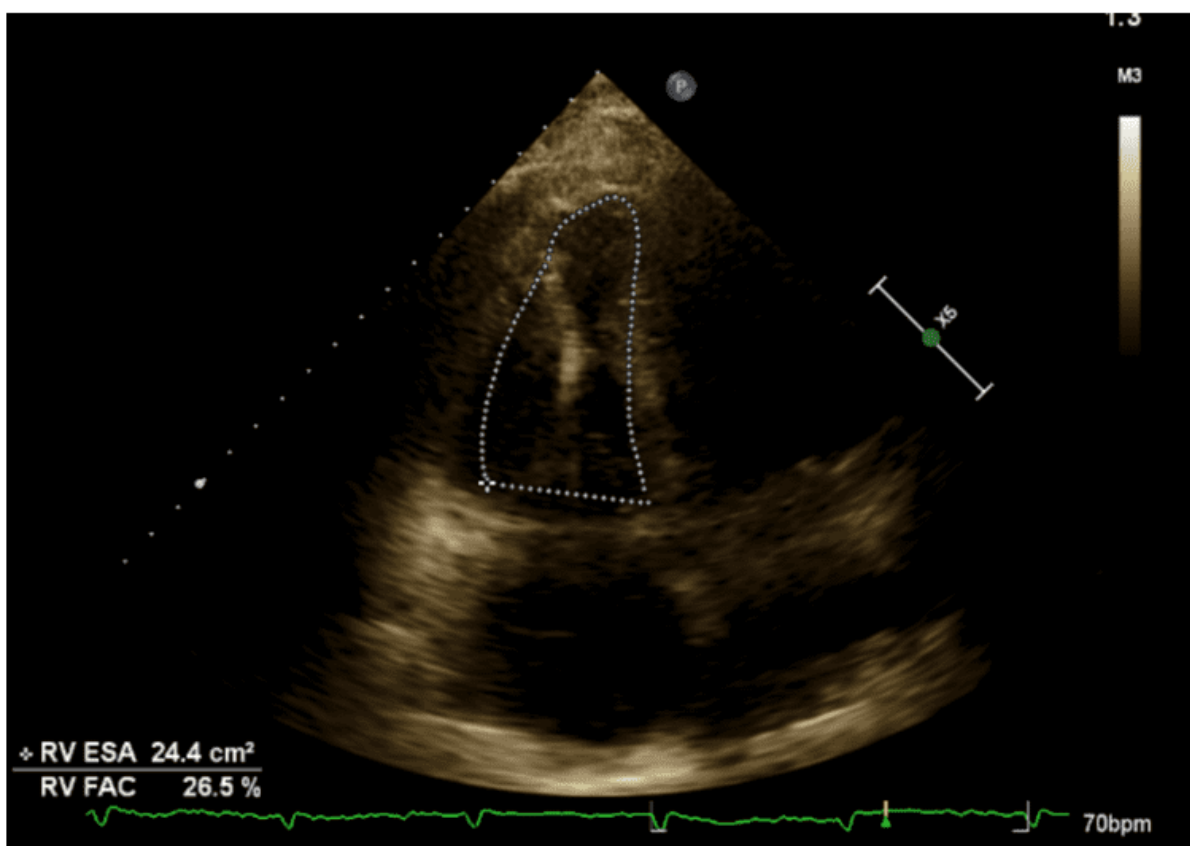
O ECG em 12 derivações é uma ferramenta complementar útil na investigação. Apresenta sensibilidade boa para detecção de anormalidades elétricas sendo que suas alterações são consideradas as mais precoces no desenvolvimento da patologia. Também fornecem padrões que embora não específicos, quando analisados em conjunto são capazes de auxiliar nos critérios diagnósticos. A clássica descrição de Onda épsilon (onda anexa e posterior ao QRS nas derivações precordiais V1 até V3) apesar de historicamente ser associada a essa patologia e apresentar boa especificidade, é encontrada normalmente em doenças avançadas. Atualmente, valoriza-se mais no diagnóstico precoce a presença de inversões de ondas T e o alargamento de tempo entre o retorno da onda S à linha de base em derivações V1, V2 e V3. As TV sustentadas ou não sustentadas também pontuam como critérios diagnósticos quando bem documentadas. Outro exame útil especialmente em paciente oligossintomáticos ou assintomáticos, é o Holter realizado ao longo de 24 horas com registros numéricos de extrassístoles.

Anteriormente, era bastante o comum o uso de métodos invasivos para o diagnóstico definitivo de DAVD. A análise histopatológica era realizada como rotina através de

Biopsia do VD durante a ventriculografia. Essas ferramentas, embora ainda disponíveis, são pouco usados devido ao progresso dos exames de imagem não invasivos.

A exemplo, destaca-se o ecocardiograma trans torácico, um método acessível e barato capaz de realizar o diagnóstico e o acompanhamento dos pacientes. São considerados critérios diagnósticos o aumento volumétrico do VD, discinesias e aneurismas. É possível também quantificar mudanças na área fracionada como mostrado na figura 2.

Figura 2: Ecocardiograma trans torácico demonstrando ventrículo direito com dimensões aumentadas. Apresenta mudança de área de fração (FAC) de 26% (normalidade maior que 35%) denotando disfunção sistólica do VD moderada



Fonte: Arquivo pessoal do autor, 2023.

A Ressonância Nuclear Cardíaca (RNC) vem ganhando grande destaque nas últimas décadas para o diagnóstico e acompanhamento de comorbidades cardíacas.



Atualmente substituindo a ventriculografia como o exame de imagem de preferência para dúvidas diagnósticas, especialmente em pacientes com resultados ecográficos prejudicados por dificuldades técnicas. Ainda que seja possível observar as alterações estruturais características da DAVD, a RNC usa alterações funcionais da cinesia e da quantificação volumétrica tal qual a Fração de ejeção do VD como critérios.

Como auxílio em diagnósticos diferenciais com outras etiologias de Taquiarritmias, o Estudo Eletrofisiológico vem ganhando espaço no arsenal investigativo. Em pacientes refratários ao tratamento clínico, principalmente com o desenvolvimento de TV sustentadas ou não sustentadas a despeito do uso de betabloqueadores. Apresenta como grande vantagem a possibilidade terapêutica de ablação por radiofrequência em pacientes selecionados.

3.5. TRATAMENTO

O tratamento da DAVD segundo os algoritmos da *Task Force* tem como pilares a redução da progressão da doença e a prevenção de morte súbita (Corrado, *et al.* 2015). Os beta bloqueadores são largamente utilizados como forma de limitar a ocorrência de taquiarritmias. Essa classe de antiarrítmicos tem seu papel bem estabelecido no antagonismo do remodelamento cardíaco em diversas outras comorbidades como a cardiopatia isquêmica e a insuficiência cardíaca crônica. A descarga adrenérgica é fator arritmogênico bem estabelecido especialmente na DAVD. Um exemplo deste fato é o número de paradas cárdio respiratórias ocorridas após exercício físico extenuante em paciente com fatores de risco ou diagnóstico para a doença. O uso de Betabloqueadores para o bloqueio simpático em todos os pacientes diagnosticados é classificado como recomendação IIa, enquanto em indivíduos que apresentam taquicardia sinusal, taquicardia supraventricular ou TV, a recomendação é universal (Classe I).

Outra medida fundamental é o Implante de CDI. Tendo em vista que a principal causa de letalidade é a morte súbita, o uso de dispositivos reversores de ritmo é uma estratégia válida e modificadora de prognóstico. A maioria dos estudos que avaliam a efetividade do CDI possuem pequenas amostras devido em partes à difícil prospecção



de número adequado pacientes e aos dilemas éticos envolvidos. Entretanto as melhores evidências apontam para um benefício de 26% na sobrevida em 36 meses. O registro de detecção de TV, tempestades elétricas e choques administrados que ficam gravados no dispositivo mostram indiretamente os benefícios de seu uso principalmente em casos avançados.

As indicações de implantação de CDI são baseadas na estratificação do risco de arritmia maligna. Pacientes classificados como baixo risco (portadores de genes assintomáticos) não devem ser submetidos ao procedimento, enquanto sintomáticos com relato de síncope, TV não sustentada, disfunção leve de VD, o CDI deve ser considerado (Evidência IIa). Quando a doença está bem estabelecida (sobreviventes de parada cardíaca respiratória, TV sustentada, disfunção grave de VD) a recomendação do procedimento é unânime (Classe I).

Para a parcela de enfermos que mantêm a ocorrência de taquiarritmias ventriculares após as medidas previamente explanadas, a possibilidade de ablação de focos que podem contribuir para circuitos de reentrada torna-se uma opção válida após o estudo eletrofisiológico. A terapia ablativa não é nova no tratamento de DAVD, sendo suas primeiras descrições datadas na década de 80. Entretanto com a melhoria dos métodos diagnóstico de mapeamento elétrico associado a técnica de corrente com radiofrequência, a seleção de pacientes e o prognóstico evoluiu significativamente, sendo descritas na literatura taxas de redução de 60% a 80% de TV nos primeiros anos de seguimento. Necessário entender, porém que com a evolução da doença, a taxa de recorrência de arritmias ventriculares também é alta.

Uma parcela grande dos tratados, evoluem com retorno dos sintomas. Os ensaios que analisam a efetividade da ablação calculam uma taxa de recorrência aproximada de 50% a 70% no período de 3 a 5 anos pós procedimento.

Nos pacientes já submetidos às ablações, uma possível alternativa é o bloqueio simpático do gânglio estrelado. Esta estrutura é um componente do sistema nervoso periférico localizado na cadeia simpática paravertebral anteriormente a 7° vértebra cervical. Normalmente é formado pela junção do gânglio cervical inferior e 1° gânglio



torácico. Possui íntima relação com a primeira costela e estruturas vasculares como artéria subclávia. Desempenha função significativa no cronotropismo cardíaco sendo alvo de terapias adjuvantes no controle de taquiarritmias como a FA.

A denervação do gânglio estrelado unilateral é um procedimento já consolidado na literatura com alguns poucos estudos mostrando também benefícios de do bloqueio bilateral. Em 2019, Assis, F. R. realizou um estudo mono cêntrico com bloqueio simpático bilateral em 8 pacientes refratários ao tratamento otimizado, todos previamente diagnosticados com DVAD e apresentando critérios maiores de dano estrutural em VD (Assis, *et al*, 2019). Os resultados no seguimento foram animadores sendo que 63% não apresentaram disparos nos CDI ou TV em 1 ano. Além disso houve redução de 92% nos números de disparos totais de CDI durante esse tempo e mesmo nos pacientes que apresentaram recorrência, houve diminuição significativa de choques.

4. CONCLUSÃO

A DAVD é uma doença com elevada morbimortalidade que acomete indivíduos jovens e causa grande impacto econômico devido a sua evolução progressiva. Com o desenvolvimento da enfermidade, ocorre uma perda significativa da qualidade de vida dos pacientes resultando em insuficiência cardíaca, taquiarritmias e possibilidade de morte súbita.

As estratégias terapêuticas atuais, apesar de aumentarem significativamente a sobrevida dos indivíduos, demonstram dificuldades no controle sintomático da doença e na diminuição de taquiarritmias malignas quando o dano cardíaco estrutural é avançado. Portanto o uso de procedimentos invasivos tais quais a ablação por rádio frequência após mapeamento eletro anatômico e o bloqueio nervoso simpático do gânglio estrelado são opções válidas e documentadas para o tratamento em situações refratárias e selecionadas.



BIBLIOGRAFIA

ASSIS, Fabrizio R.; *et al.* Cardiac sympathectomy for refractory ventricular tachycardia in arrhythmogenic right ventricular cardiomyopathy. **Heart Rhythm**, 2019. Disponível em: <<https://pubmed.ncbi.nlm.nih.gov/30677492/>>.

CORRADO, Domenico; *et al.* Arrhythmogenic right ventricular dysplasia/cardiomyopathy. **Circulation**, 2000. Disponível em: <<https://pubmed.ncbi.nlm.nih.gov/10725299/>>.

CORRADO, Domenico; *et al.* Treatment of arrhythmogenic right ventricular cardiomyopathy/dysplasia: an international task force consensus statement. **European Heart Journal**, 36, 3227–3237, 2015. Disponível em: <<https://pubmed.ncbi.nlm.nih.gov/26216920/>>.

CORRADO, Domenico; *et al.* Spectrum of clinicopathologic manifestations of arrhythmogenic right ventricular cardiomyopathy/dysplasia: a multicenter study. **Journal of the American College of Cardiology**, 1997. Disponível em: <<https://pubmed.ncbi.nlm.nih.gov/9362410/>>.

CORRADO, Domenico; BASSO, Cristina; SCHIAVON, Maurizio. Screening for hypertrophic cardiomyopathy in young athletes. **The New England Journal of Medicine**, 1998. Disponível em: <<https://pubmed.ncbi.nlm.nih.gov/9691102/>>.

CORRADO, Domenico; BASSO, Cristina; THIENE, Gaetano. Arrhythmogenic right ventricular cardiomyopathy: diagnosis, prognosis and treatment. **Heart**, 83:588–595, 2000. Disponível em: <<https://pubmed.ncbi.nlm.nih.gov/10768917/>>.

DALAL, Darshan; *et al.* Arrhythmogenic right ventricular dysplasia: a United states experience. **Circulation**, 2005. Disponível em: <<https://pubmed.ncbi.nlm.nih.gov/16344387/>>.

DONGDONG, Que; PIGZHEN, Yang; XUDONG, Song. Traditional vs. genetic pathogenesis of arrhythmogenic right ventricular cardiomyopathy. **Europace**, 17, 1770–1776, 2015. Disponível em: <<https://pubmed.ncbi.nlm.nih.gov/25921558/>>.

GEMAYEL, Carol; PELLICCIA, Antonio; THOMPSON, Paul. Arrhythmogenic right ventricular cardiomyopathy. **Journal of the American College of Cardiology**. Vol. 38, No. 7, 2001. Disponível em: <<https://pubmed.ncbi.nlm.nih.gov/11738273/>>.

GROENEWEG, Judith; *et al.* Clinical presentation, long-term follow-up, and outcomes of 1001 arrhythmogenic right ventricular dysplasia/cardiomyopathy patients and family members. **Circulation Cardiovascular Genetics**, 015;8:437-446, 2015. Disponível em: <<https://pubmed.ncbi.nlm.nih.gov/25820315/>>.



HULOT, Jean-Sébastien; *et al.* Natural History and Risk Stratification of Arrhythmogenic Right Ventricular Dysplasia/Cardiomyopathy. **Circulation**, 2004. Disponível em: <<https://pubmed.ncbi.nlm.nih.gov/15451782/>>.

MARCUS, Frank; *et al.* Diagnosis of arrhythmogenic right ventricular cardiomyopathy/dysplasia proposed modification of the task force criteria. **Circulation**, 2010. Disponível em: <<https://pubmed.ncbi.nlm.nih.gov/20172912/>>

MARK, Link; LAIDLAW, Douglas; POLONSKY, Bronislava. Ventricular arrhythmias in the North American multidisciplinary study of ARVC. **Journal of the american college of cardiology**. Vol. 64, no. 2, 2014. Disponível em: <<https://pubmed.ncbi.nlm.nih.gov/25011714/>>.

MCKENNA, William; JUDGE, Daniel. Epidemiology of the inherited cardiomyopathies. **Nature Reviews Cardiology**, 2021. Disponível em: <<https://pubmed.ncbi.nlm.nih.gov/32895535/>>.

Enviado: 6 de outubro, 2023.

Aprovado: 10 de outubro, 2023.

¹ Graduação em Medicina pela Universidade Federal do Rio Grande do Sul. ORCID: <https://orcid.org/0000-0003-4632-1734>. Currículo Lattes: <http://lattes.cnpq.br/3122584974318498>.