



## EL USO DE UN MANTENEDOR DE ESPACIO ESTÉTICO-FUNCIONAL EN ODONTOPEDIATRÍA: INFORME DE CASO

### REPORTE DE CASO

CAMPOS, Gabrielly Caldeira<sup>1</sup>, COSTA, Maria Beatriz Tavares da<sup>2</sup>, PESSOA, Juliana Victória de Sousa<sup>3</sup>, ARAÚJO, Marhia Eduarda Vilela de<sup>4</sup>, ARAUJO, Priscila Pinto Brandão de<sup>5</sup>, MEDINA, Pollyanna Oliveira<sup>6</sup>

CAMPOS, Gabrielly Caldeira. *et al.* **El uso de un mantenedor de espacio estético-funcional en odontopediatría: informe de caso.** Revista Científica Multidisciplinar Núcleo do Conhecimento. Año. 08, Ed. 08, Vol. 02, pp. 36-54. Agosto de 2023. ISSN: 2448-0959. Enlace de acceso: <https://www.nucleodoconhecimento.com.br/odontologia-es/uso-de-un-mantenedor>, DOI: 10.32749/nucleodoconhecimento.com.br/odontologia-es/uso-de-un-mantenedor

### RESUMEN

El uso del mantenedor de espacio en la dentición decidua y mixta es de relevante importancia, ya que ayuda a prevenir la instalación de maloclusiones, incluidas aquellas derivadas de la pérdida temprana de dientes, manteniendo el espacio necesario para la erupción de los elementos permanentes. Este trabajo tiene como objetivo relatar un caso clínico en una paciente de sexo femenino de 10 años de edad. La paciente acudió a la Clínica Odontológica Infantil de la Facultad de Odontología de la UFAM con la queja principal de insatisfacción con su sonrisa. Durante la anamnesis, la madre relató un trauma en los elementos 51 y 61, y el examen clínico demostró una retención prolongada de dichos elementos y maloclusión. Después de la exodoncia de los elementos retenidos, debido al retraso en la erupción de los elementos permanentes, se indicó la fabricación de un aparato mantenedor de espacio, con fines estéticos y de prevención parafuncional. Para ello, se utilizó una Placa de Hawley y, con fines estéticos, se agregó un diente de acrílico. Después de un período de 5 meses de uso del aparato, los incisivos centrales y laterales irrumpieron de forma natural en la boca. A partir de este enfoque de tratamiento, se logró mantener el perímetro del arco superior, el espacio necesario para que los elementos permanentes erupcionen, evitando inclinaciones dentales y pérdida de espacio, sin la aparición de hábitos bucales deletéreos y parafuncionales, y maloclusiones futuras más complejas, así como el bienestar estético de la paciente.

Palabras clave: Impactación, Rehabilitación bucal, Mantenedor de Espacio.



## 1. INTRODUCCIÓN

Los dientes deciduos se consideran como notables e importantes mantenedores de espacio naturales, que pueden prevenir trastornos y complicaciones, como la disminución del perímetro del arco superior o inferior, migraciones dentales, falta de espacio, entre otras condiciones que promueven la inestabilidad y asimetría en la oclusión (ALMEIDA *et al.*, 1999; ALENCAR; CAVALCANTI; BEZERRA, 2007). Los elementos deciduos están en estado de retención prolongada cuando persisten en la boca después del tiempo esperado para su exfoliación. Entre los deciduos, el último en exfoliarse es el canino superior alrededor de los 11 años y el segundo molar inferior entre los 10 y 11 años de edad. Cuando los dientes deciduos están en proceso de retención prolongada o en reabsorción atípica, crean naturalmente un obstáculo para la erupción del permanente, pudiendo configurar su posición en el arco dental (CORTELETI *et al.*, 2016).

La retención prolongada de los dientes deciduos anteriores puede resultar en la erupción ectópica y/o impactación del elemento sucesor, un factor desagradable para el individuo, ya que puede afectar la estética de su sonrisa, comprometer la autoestima del niño, su personalidad, generando falta de confianza y falta de bienestar psicológico. La ortodoncia ha estado trabajando en la prevención de maloclusiones, incluyendo aquellas derivadas de la pérdida de espacio para la erupción de los elementos permanentes (SILVA, 2007).

Los dientes impactados son elementos dentales con retraso en la erupción debido a una barrera física que impide el curso adecuado de la erupción. Esta anomalía tiene causas multifactoriales y requiere intervención inmediata. La impactación, cuando se trata de dientes permanentes que aún no han erupcionado, solo puede ser perceptible mediante un examen radiográfico (MACHADO *et al.*, 2007).

Ante la impactación de elementos dentales permanentes, es necesario un seguimiento clínico del paciente debido al riesgo de migración de los elementos adyacentes, lo que



ocasiona pérdida de espacio en el arco dental para la erupción del elemento sucesor (GATTI; MAAHS; BERTHOLD, 2012).

La elección del tipo de dispositivo debe basarse en los principios biológicos y científicos, las necesidades de cada paciente, la edad del individuo, así como su capacidad de higiene bucal y su grado de colaboración durante el período de tratamiento (SILVA, STUANI, QUEIROZ, 2007).

Modesto (2010) clasifica a los mantenedores de espacio en dispositivos funcionales y estéticos-funcionales. Los dispositivos removibles y estético-funcionales están fabricados en resina acrílica, y es posible agregar dientes de resina acrílica en su fabricación para devolver la estética y función al paciente. El dispositivo fijo se propondría en un caso clínico en el que el paciente sea muy joven y no colabore con el uso del aparato.

En este contexto, este informe de caso clínico relatará el caso de una paciente infantil con retención prolongada de dientes deciduos y retraso en la erupción de los permanentes, destacando la importancia de la indicación de los mantenedores de espacio después de la exodoncia de los elementos deciduos retenidos que afectan la erupción de los elementos permanentes, demostrando la importancia de estos dispositivos para prevenir posibles problemas oclusales y estéticos.

## **2. RELATO DE CASO**

Paciente de género femenino, 10 años de edad, natural de Manaus/Amazonas, fue referida a la clínica infantil de la Facultad de Odontología de la UFAM para una evaluación ortodóntica. Durante la anamnesis, la responsable de la paciente describió como queja principal la insatisfacción con la sonrisa, firmando el Término de Consentimiento Libre y Esclarecido (TCLE).

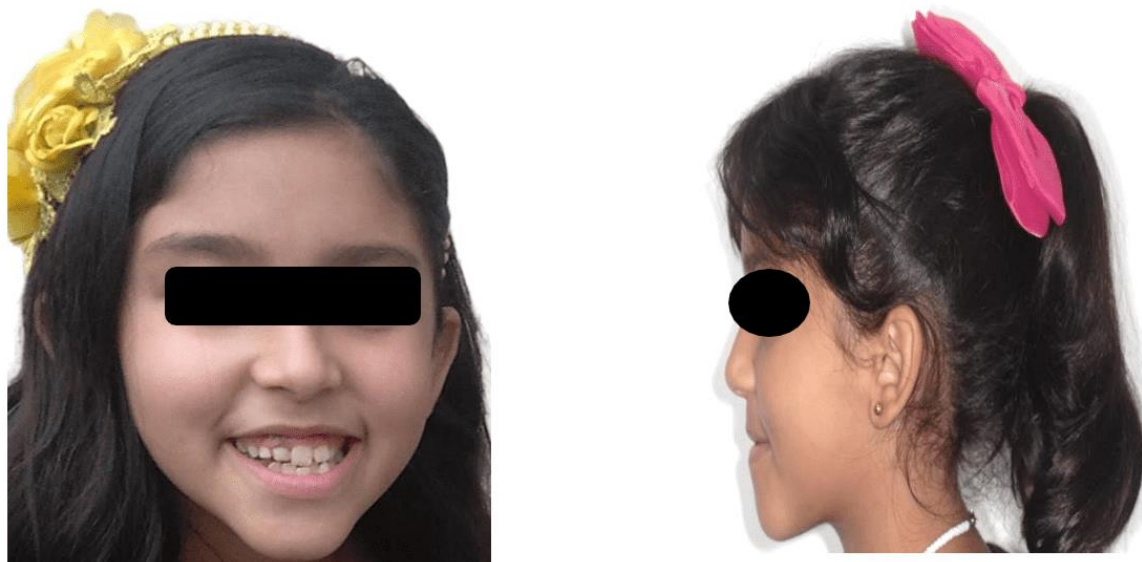En relación a la información sobre la salud general de la paciente, la responsable informó que la niña era asmática y controlaba la enfermedad con medicamentos (Clenil® hfa spray de 200mg; Aeronil® spray; Sorine® ssc) recetados por la pediatra, con consultas de rutina. La madre también mencionó que la niña solía respirar por la

boca mientras dormía y que a los 4 años, durante un juego, la niña fue golpeada con un zapato en la región de los dientes anteriores. Además, la responsable indicó que la niña solía consumir alimentos y bebidas que contenían sacarosa entre comidas, tres a cuatro veces por semana.

El examen intraoral reveló múltiples pápulas blanquecinas en el labio inferior, una línea blanquecina en la región de los molares del lado derecho sugerente de una línea alba, presencia de saburra lingual y pigmentación melánica en las encías en la región de los incisivos superiores e inferiores.

En el examen extraoral, se observó tercio inferior de la cara aumentado y sellado labial en reposo. La paciente presentaba un patrón facial recto (Figura 1), con una llave de Angle de clase III (cúspide mesio-vestibular del primer molar superior detrás del surco mesio-vestibular del primer molar inferior) y mandíbula protruida.

Figura 1: Perfil de la paciente



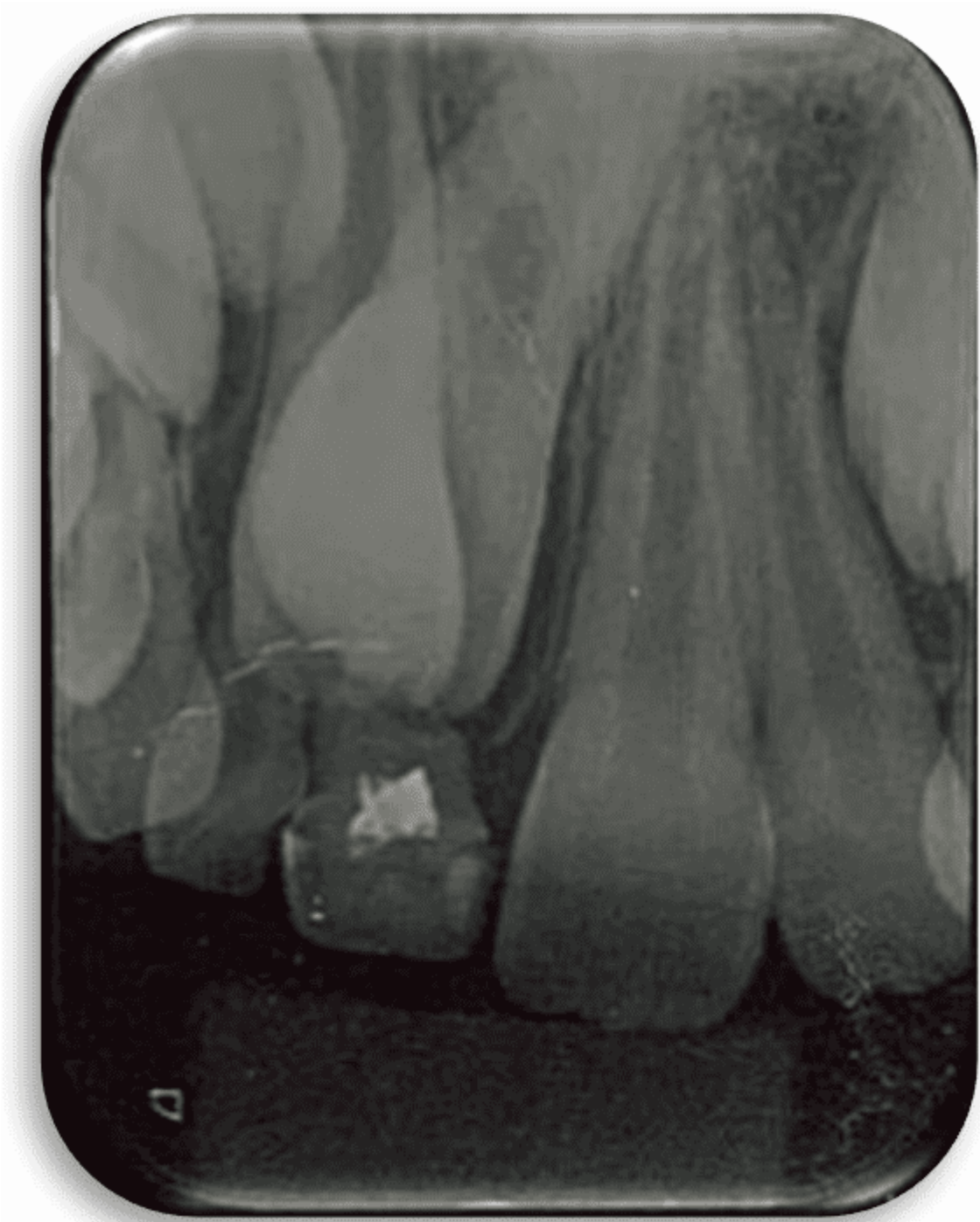Fuente: Autor, 2023.

El examen intraoral y la radiografía panorámica revelaron arcadas superior e inferior con dientes en período de dentición mixta, una imagen radiolúcida sugestiva de lesión de caries en los dientes 54, 55, 64, 65, 36 y 46, retención prolongada de los incisivos centrales y laterales superiores derechos (51 y 52), apiñamiento de los elementos 31,



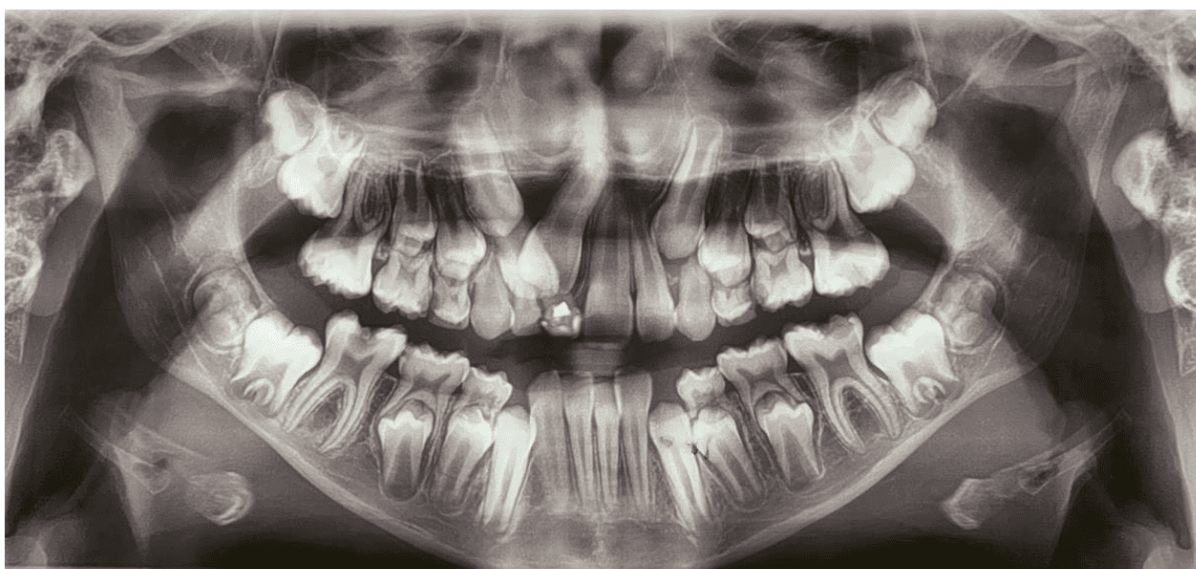32, 41, 42 y una aparente impactación de los elementos 11 y 12 que se encontraban en el estadio 9 de Nolla (Figura 2 y 3).

Figura 2: Radiografía periapical de incisivos temporales y permanentes



Fuente: Autor, 2023.

Figura 3: Radiografia Panorâmica

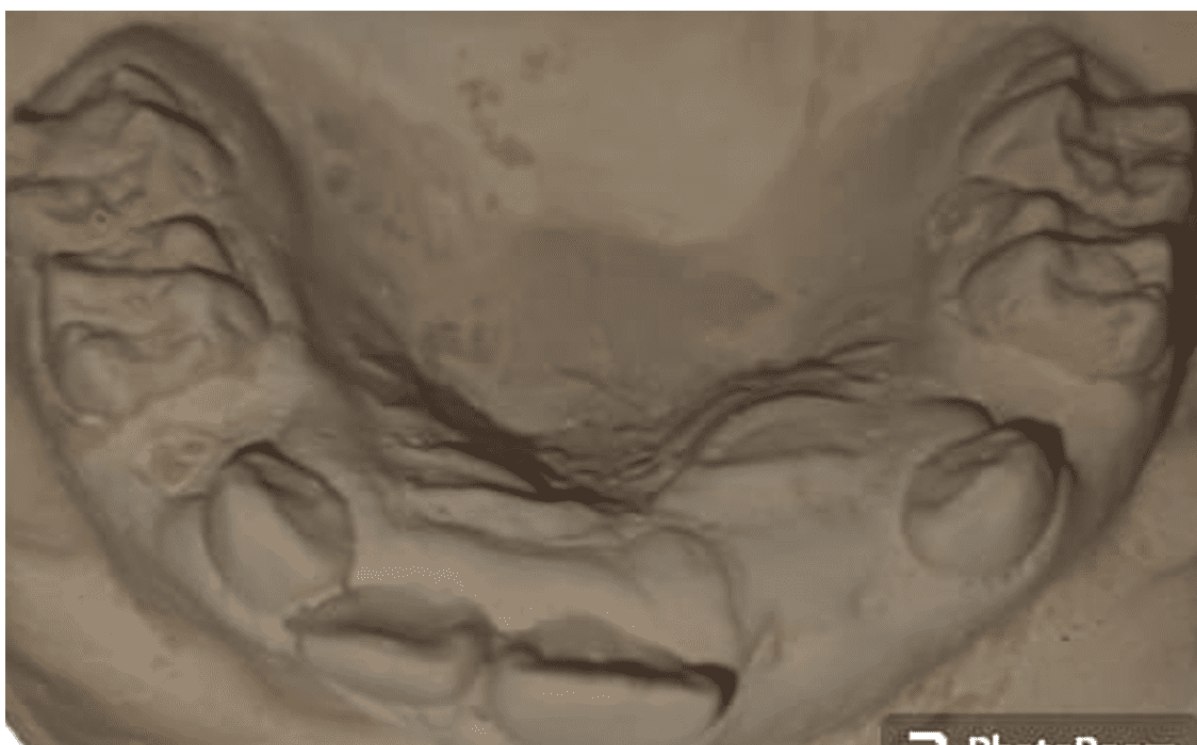


Fuente: Autor, 2023.

La radiografía panorámica también reveló senos maxilares con contornos anatómicos normales y normoarredondados, septo nasal sin desviación significativa, cóndilos, procesos coronoides y eminencias articulares íntegras y con radiopacidad normal, contornos de los suelos de las órbitas sin alteraciones significativas, además de otras estructuras anatómicas dentro de los patrones radiográficos de normalidad. A partir de la anamnesis, los exámenes radiográficos y los exámenes intra y extraorales, se estableció un plan de tratamiento indicado para la paciente que consistía en procedimientos restaurativos en los elementos 36, 55 y 65, extracciones de los elementos 51, 52, 54 y 64, mantenedor de espacio estético funcional para la región antero-superior y posterior y aparato Lip Bumper para el tratamiento de la clase III y apinamiento dental. Se realizaron: profilaxis para el control del biofilm y restauración en clase II con resina compuesta en el elemento 36, 55 y 65, extracción de los elementos 51 y 52, 54 y 64. Las extracciones de los elementos 51 y 52 se planificaron en un intento de estimular la erupción de los elementos 11 y 12, y las extracciones de los elementos 54 y 64 fueron necesarias, ya que clínicamente presentaban una

extensa lesión cariosa y presencia de movilidad. Todos los procedimientos fueron realizados en la clínica de odontología infantil de la FAO. El moldeado del arco superior se realizó con alginato (Hydrogum®) y la confección del modelo de estudio se hizo en yeso (Asfer®) tipo piedra (figura 3).

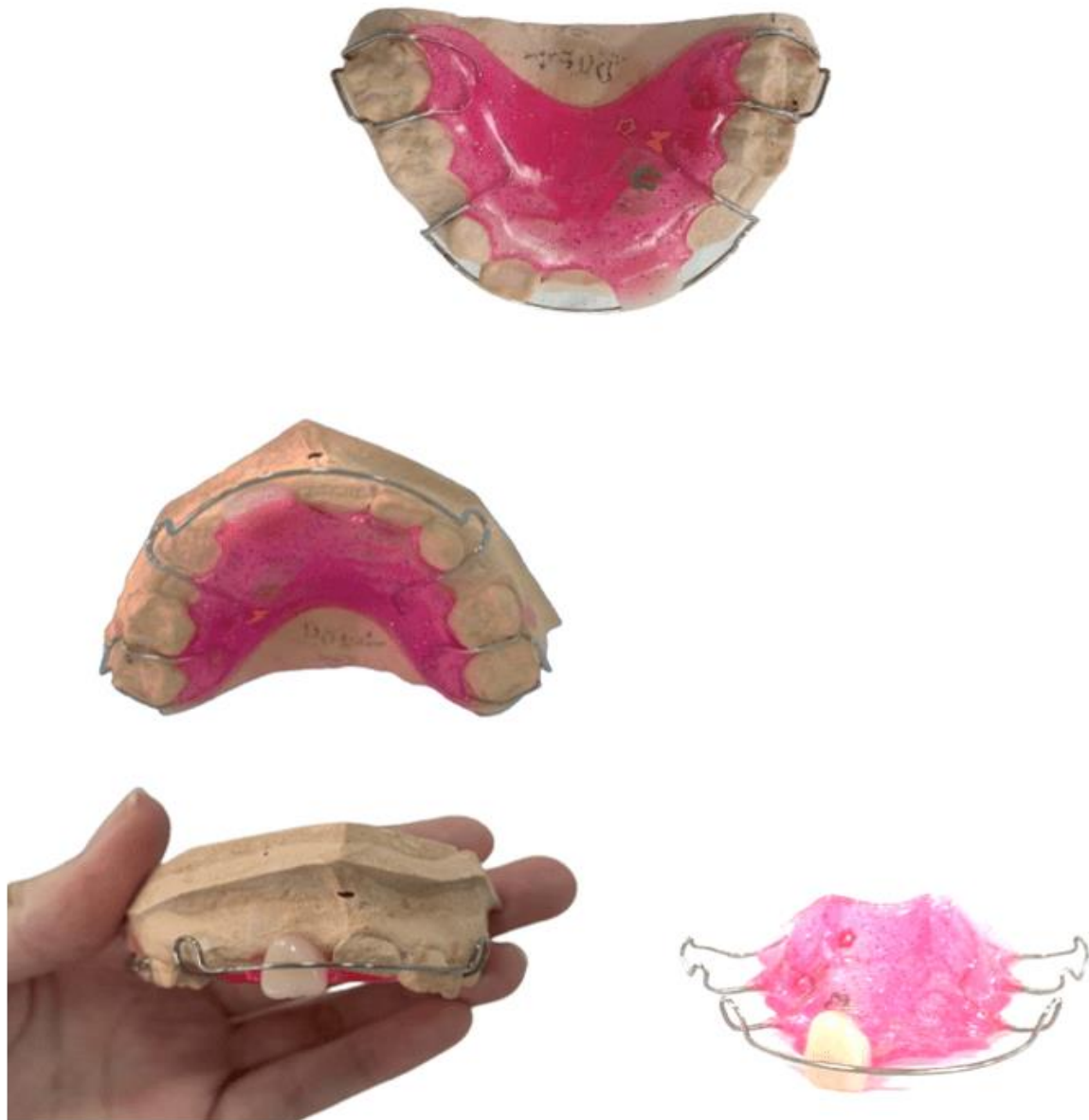Figura 4: Modelo de estudio



Fuente: Autor, 2023.

El modelo de estudio fue enviado al laboratorio de prótesis dentales para la fabricación del dispositivo, solicitando que se agregaran elementos dentales en acrílico con el objetivo de hacerlo más estético (figura 4). Debido a la falta de espacio para insertar dos dientes permanentes de stock, se eligió insertar solo el elemento 21. La fabricación del mantenedor de espacio estético-funcional (placa Hawley) se colocó en el arco superior con el objetivo de mantener el espacio, rehabilitación estética y funcional y prevenir la instalación de hábitos parafuncionales antes de la erupción.

Figura 5: Mantenedor de espacio estético funcional removible

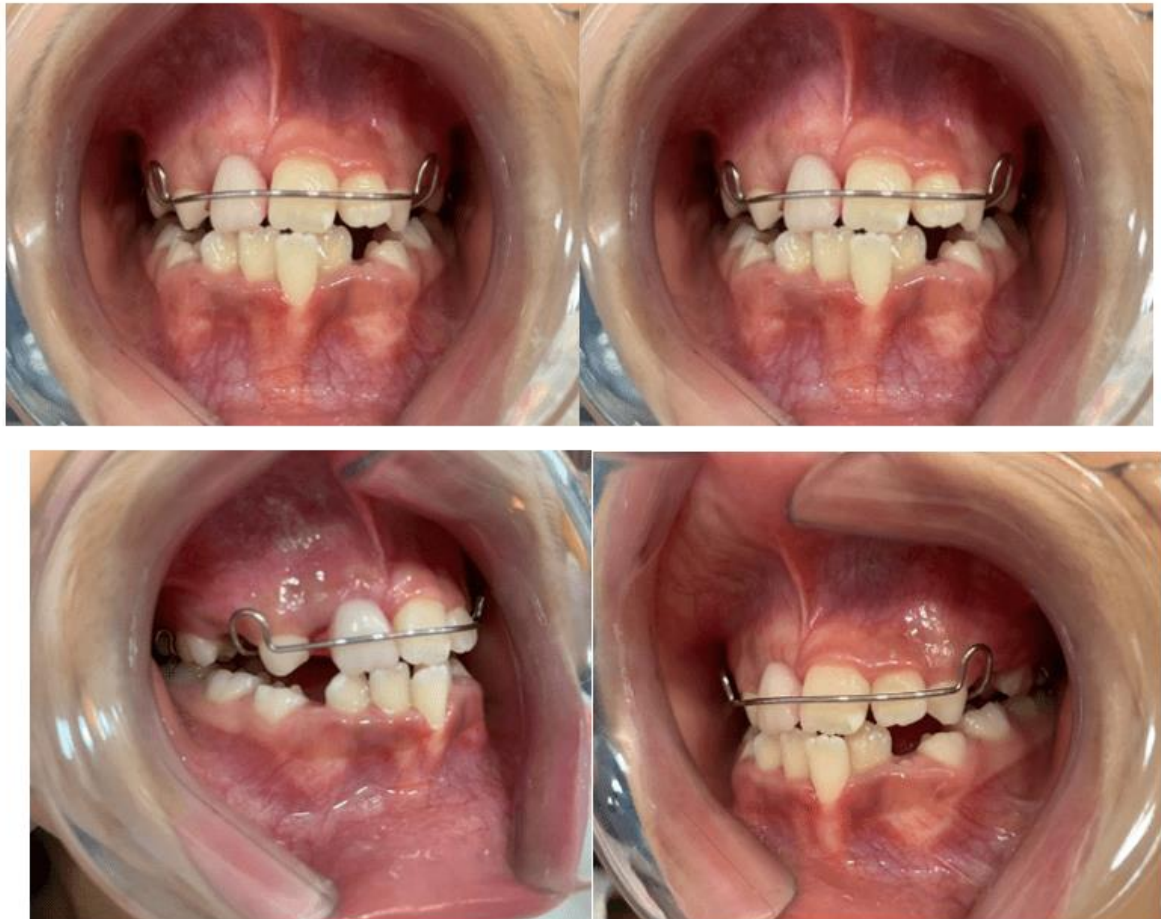

Fuente: Autor, 2023.

Después de la instalación del aparato, se realizaron pequeños ajustes con el alicata ortodóntico corto 139 (figura 5). La paciente, junto con su responsable, recibió orientación sobre los cuidados necesarios con el dispositivo, siendo indispensable mantener la higiene bucal.



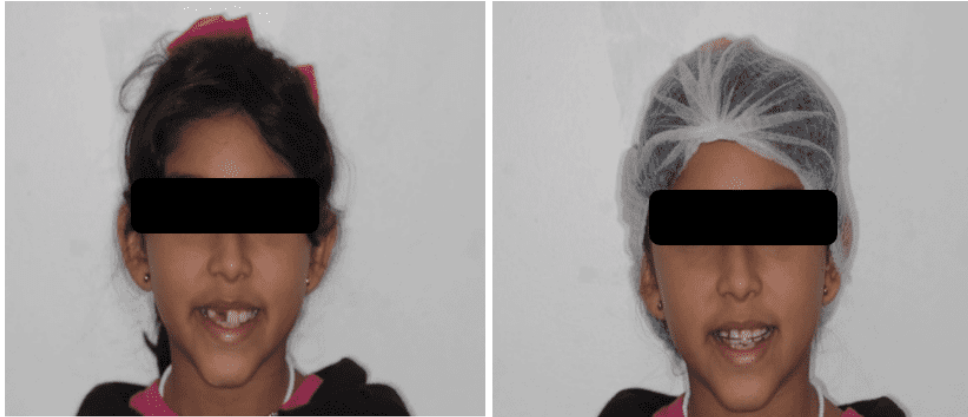Figura 6: Instalação del Mantenedor de espacio estético funcional



Fuente: Autor, 2023.

Después de dos semanas de uso del aparato, la paciente regresó sin presentar ninguna queja sobre la adaptación y con total satisfacción por los resultados estéticos obtenidos (figura 6). Se planificaron seguimientos mensuales para evaluar la higiene bucal, la adaptación al uso del dispositivo y el proceso de erupción de los dientes permanentes (12 y 11).

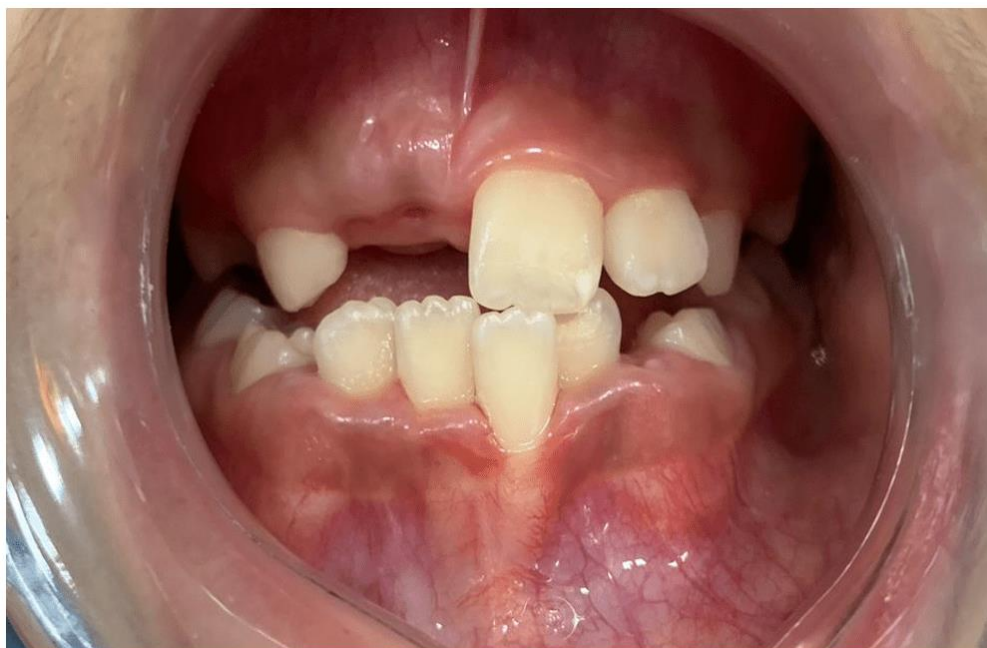Figura 7: Foto frontal después de 2 meses de uso del aparato



Fuente: Autor, 2023.

Después de dos meses de uso de la placa Hawley, no se observaron evidencias de movimiento de los elementos incluidos en el examen clínico y radiográfico (figura 7), por lo que la niña continuó usando el dispositivo. Los signos de movimientos eruptivos se observaron después de 4 meses de uso del mantenedor de espacio (figura 8), y por esta razón, se retiró el aparato.

Figura 8: Foto de la región anterior después de 2 meses de uso del aparato



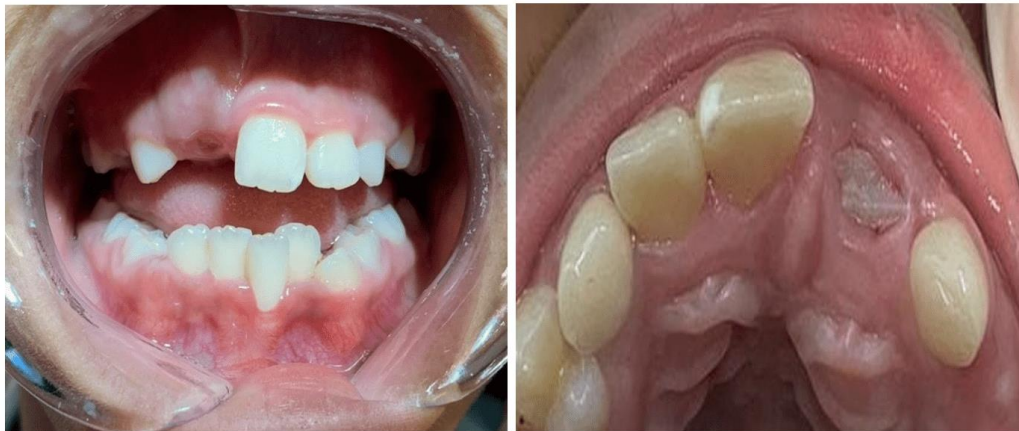Fuente: Autor, 2023.

Figura 9: Radiografía periapical después de 2 meses de uso del aparato



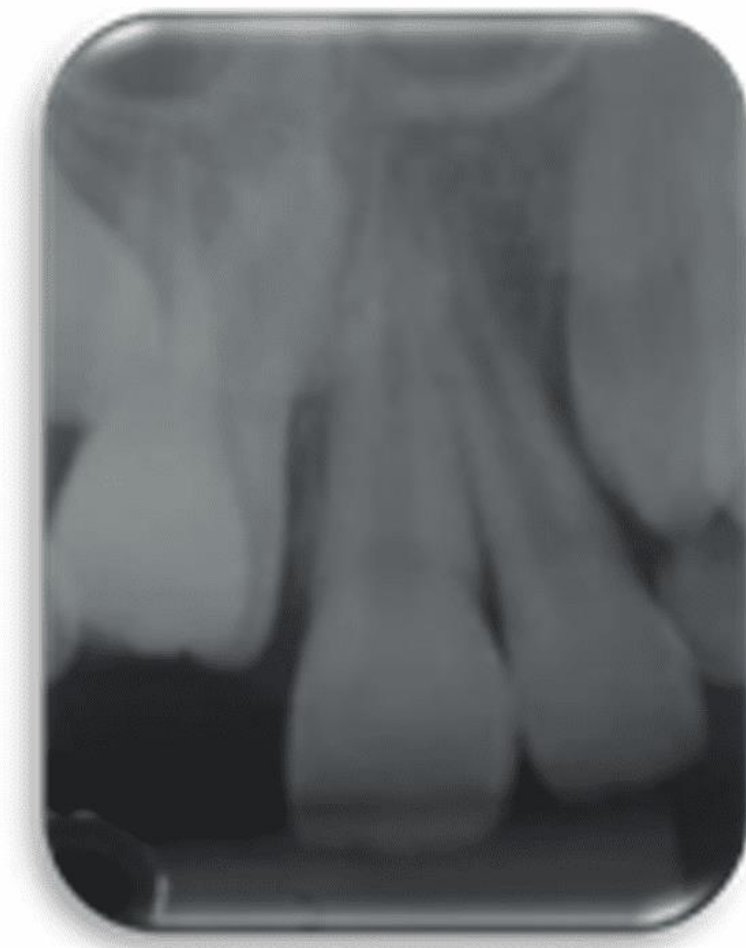Fuente: Autor, 2023.

Figura 10: Foto después de 4 meses de uso del aparato



Fuente: Autor, 2023.

Figura 11: Radiografía periapical después de 4 meses de uso del aparato



Fuente: Autor, 2023.



La paciente se encuentra en tratamiento en la clínica odontológica de la Facultad de Odontología de la Universidad Federal de Amazonas. Debido a problemas personales, la paciente no realizó las citas periódicas en las fechas programadas, lo que imposibilitó la instalación del aparato Lip Bumper en la arcada inferior y la continuación del tratamiento. El tratamiento ortodóntico debe ajustarse al crecimiento y colaboración del paciente, por lo tanto, se realizará un nuevo plan para este caso clínico presentado.

### **3. DISCUSIÓN**

Es fundamental preservar los dientes temporales y mantenerlos y sus dimensiones anatómicas mediante medios ortodónticos, para que los elementos permanentes puedan erupcionar en sus posiciones adecuadas, previniendo así problemas estéticos y funcionales.

La preservación de los dientes temporales y su mantenimiento, así como de sus dimensiones anatómicas mediante medios ortodónticos, es fundamental para que los dientes permanentes puedan erupcionar en sus posiciones correctas, evitando problemas estéticos y funcionales.

La retención prolongada y reabsorción anormal de los dientes temporales crean una barrera mecánica que dificulta la erupción del diente sucesor o lo desvía a una posición anormal en el arco dental (CANDEIRO *et al.*, 2009). En el hallazgo clínico de este caso, los dientes temporales 51 y 52 presentaban retención prolongada, lo que dificultó la erupción de los elementos permanentes.

La impactación de los dientes permanentes puede generar complicaciones como anquilosis y reabsorciones radiculares, por lo que es importante un diagnóstico temprano. En la transición de la dentición mixta a la permanente, pueden ocurrir impactaciones dentales, un problema comúnmente encontrado en la clínica ortodóntica (MARTINS *et al.*, 2004; SILVA *et al.*, 2020). La paciente del caso clínico presentaba dentición en fase de dentición mixta, con impactación de los dientes



permanentes 11, 12 y 13, y ya presentaba pérdida de espacio para la erupción de estos elementos.

Según Ries Centeno (1955), la etiología del diente impactado está relacionada con la retención dental, donde durante el proceso eruptivo, el diente encuentra una barrera que impide su proceso natural. En este caso clínico, las raíces de los dientes permanentes impactados ya estaban en el estadio 9 de Nolla, mientras que los temporales 51 y 52 permanecían retenidos sin movilidad. A partir de la anamnesis, se asoció la retención prolongada de los elementos temporales como una posible consecuencia del trauma que la niña sufrió en esa región a los 4 años, ya que debido a la posición anatómica de los elementos temporales en relación con los permanentes, existe una probabilidad de que el trauma en los dientes temporales provoque trastornos en el progreso de los gérmenes de los dientes sucesores (SENNHENN-KIRCHNER y JACOBS, 2006; TORRIANI, 2006).

En este caso, se realizó la extracción de los dientes temporales retenidos de acuerdo con los hallazgos de Nogueira (2023). Ante casos en los que los dientes temporales presentan retención prolongada, lo más recomendable es la extracción quirúrgica del elemento temporal e instalación del mantenedor de espacio, con un seguimiento para observar el proceso de erupción del elemento permanente. De acuerdo con Fujita *et al.* (2014), la extracción quirúrgica del temporal se realiza después de una evaluación cuidadosa de los exámenes clínicos y radiográficos con el objetivo de estimular la erupción de los permanentes y evitar la severidad de la maloclusión.

Graber (1972), Moyers (1991), Correa *et al.* (1996), Almeida *et al.* (1999), Silva (1999) defienden que no hay pérdida de espacio en casos de pérdida temprana de los dientes en el arco superior en la región anterior, y que no hay indicación para el uso del mantenedor. Sin embargo, la revisión sistemática de Menegaz *et al.* (2015) enfatiza la importancia de colocar el mantenedor de espacio funcional, siendo opcional agregar un diente de acrílico para evitar hábitos parafuncionales, promover la estética en la sonrisa y ofrecer beneficios psicoemocionales a la niña. En el caso clínico presentado en este trabajo, optamos por la placa de Hawley como mantenedor de espacio, con



un diente de acrílico para evitar la instalación de hábitos parafuncionales y promover la estética.

El mantenedor de espacio removible es de fácil confección, tiene una excelente relación costo-beneficio y es fácil de construir, pudiendo ser ajustado en la consulta (SANTOS; FONSECA; GUEDES-PINTO, 1997), como el fabricado en este caso clínico, que fue fácil de manejar y mantener. Sin embargo, la edad del paciente es un factor importante en la decisión de indicar este aparato, ya que está contraindicado para niños menores de 3 años debido a la falta de colaboración y porque no son capaces de tolerar el dispositivo bucal, no utilizando correctamente el aparato removible (PIASSI; VOLSCHAN; LOUVAIN, 2000).

Posterior a la pérdida temprana, los dispositivos mantenedores de espacio pueden ser instalados para que los dientes asuman sus posiciones correctas y el espacio del diente ausente se preserve para que el sucesor erupcione en una posición adecuada (SOUZA, 2003). De acuerdo con Guimarães y Oliveira (2017), los mantenedores de espacio permiten mantener un perímetro adecuado para la erupción de los dientes permanentes. Además, desempeñan una función preventiva, ya que dificultan la aparición de problemas oclusales, resultando en numerosas ventajas, como el buen uso del mantenedor por parte de la paciente de este caso clínico, ya que no se instauró ningún hábito parafuncional y el aspecto psicológico de la niña se mantuvo, incluso en el día de la instalación, que era su cumpleaños, y la madre relata que la niña lo usa diariamente para todas sus actividades con gran alegría.

Pereira *et al.* (2010) afirmaron que las principales dificultades y causas de fracaso de estos mantenedores de espacio, como se relata en este caso clínico, son: déficit en la higiene bucal, pérdida del aparato, ajustes de las grapas a lo largo del tratamiento y molestias durante el período de adaptación. Por lo tanto, es necesario adecuar el entorno bucal y enseñar al paciente cómo realizar el cepillado y la limpieza adecuada del aparato, además de concienciar al responsable de supervisar la higiene del niño (DESHPANDE; BENDGUDE; KOKKALO, 2018). La paciente del caso relatado, además de las intervenciones clínicas para adecuar el entorno, recibió orientación





junto con su responsable para retirar el aparato durante las comidas y realizar una excelente higiene bucal.

Es importante destacar que los pacientes que utilizan este tipo de dispositivo necesitan seguimiento para abordar problemas que puedan surgir debido al crecimiento maxilar del niño, siendo necesario ajustar el aparato o incluso reemplazarlo, como se hará en este caso clínico, donde se suspendió el uso del aparato debido a la erupción de los permanentes, ya que cumplió su objetivo, y se realizarán nuevos planes (ISSÃO, 1994; ABUJAMRRA, FERREIRA, PINTO, 1994).

La ortodoncia preventiva es necesaria para prevenir complicaciones en futuras oclusiones (CRUZ *et al.*, 2014). Cuando las acciones ortodónticas se realizan en la infancia, se convierten en agentes de prevención para evitar la aparición de desarmonías oclusales y hábitos parafuncionales que puedan surgir en esta etapa del desarrollo craneofacial (ARAÚJO *et al.*, 2023).

#### 4. CONCLUSIÓN

Es importante un diagnóstico temprano y la intervención ortodóntica para prevenir problemas oclusales complejos en el futuro.

La placa de Hawley es una opción eficaz para la rehabilitación estética y funcional de la región anterior, además de prevenir la adopción de hábitos parafuncionales.

Es fundamental hacer un seguimiento del paciente para evaluar posibles necesidades de reemplazo del dispositivo, reparaciones, desgastes, erupción de dientes permanentes y evaluación de la higiene oral.

#### REFERENCIAS BIBLIOGRÁFICAS

ABUJAMRRA, C. M.; FERREIRA, S. L. M.; PINTO, A. C. G. Manifestações sistêmicas e locais durante a erupção de dentes decíduos. **Rev. bras. odontol**, pp. 6-10, 1994.

ALENCAR, C. R. B.; CAVALCANTI, A. L.; BEZERRA, P. K. Me. Perda precoce de dentes decíduos: etiologia, epidemiologia e conseqüências ortodônticas. **Ciências Biológicas e da Saúde**, Ponta Grossa, v. 13, n. 1/2, pp. 29-37, mar./jun. 2007.



ALMEIDA, R.R. *et al.* Ortodontia preventiva e interceptora: mito ou realidade? **Rev Dental Press Ortodon Ortop Facial**, v.5, n.6, pp.87-108, nov./dez. 1999.

ARAÚJO, P. P. B. *et al.* Malocclusão uma questão de saúde pública. In: DENDASCK, Carla Viana; *et al.* **Rev. Núcleo do Conhecimento**, pp. 53-63, 2023. Disponível em: <[https://www.nucleodoconhecimento.com.br/livros/ciencias-da-saude/malocclusao#\\_ftn1](https://www.nucleodoconhecimento.com.br/livros/ciencias-da-saude/malocclusao#_ftn1)>. Acesso em: 10 jun. 2023.

CANDEIRO, G. T. M. *et al.* Ocorrência de Molares Supranumerários em Pacientes da Clínica de Radiologia da Universidade Federal do Ceará. **Rev Fac Odontol**, Porto Alegre. 50(2): pp.30-32, 2009.

CENTENO, Guillermo A. Ries. **Cirurgia bucal, con patologia, clinica y terapéutica**. El Ateneo, 1955.

CORREA, M. S. N. *et al.* Atualização na clínica odontológica: a prática da clínica geral. **São Paulo; Artes médicas**, v. 16, pp. 411–40, 1996.

CORTELETI, J. *et al.* Retenção prolongada de dente decíduo por impactação de dente supranumerário em criança de 12 anos. **Revista da Associação Paulista de Cirurgios Dentistas**, pp. 268–72, 2016.

CRUZ, A. C. O., *et al.* A Importância da ortodontia preventiva e interceptativa. **Rev. Fundação universitária a vida cristã**, Pindamonhangaba, 2014.

DESHPANDE SS, BENDGUDE VD, KOKKALO VV. Survival of bonded space maintainers: a systematic review. **Int J Clin Pediatric Dent.**, pp. 440-445, 2018.

FUJITA H, *et al.* Prolonged retention of primary teeth and TMD from the archaeological sample in the Edo Japanese. **Eur J Prev Med**, v. 2, pp. 110–113, 2014.

GATTI, F. S.; MAAHS, Márcia, A. P.; BERTHOLD, T. B. Arco lingual como mantenedor de espaço na perda precoce de dentes decíduos. **RFO UPF**, v. 17, n. 1, pp. 91-95, 2012.

GUIMARÃES, C. A; OLIVEIRA, R. C. G. Perda precoce de dentes decíduos relato de caso clínico. **Uningá Review**, v. 29, n. 2, 2017.

GRABER, Thomas M. Orthodontics principles and practice. **Growth and development**, pp. 127-128, 1972.

ISSÃO, M. Primeiro molar permanente. **Ortodontia: bases para a iniciação**. 3.ed. São Paulo: Artes Médicas, cap.12, pp.233-242, 1994.

MACHADO, A. *et al.* Erupção espontânea de incisivos centrais superiores impactados após a abertura ortodôntica de espaço. **Rev Clin Ortodon Dental Press**, pp. 43–52, 2007.



MARTINS, P. P. *et al.* Avaliação radiográfica da localização de caninos superiores não irrompidos. **Revista Dental Press de Ortodontia e Ortopedia Facial**, v. 10, n. 4, pp. 106–114, 2004.

MENEGAZ, A. M. *et al.* Efetividade de mantedores de espaço em odontopediatria: revisão sistemática. **Revista da Faculdade de Odontologia-UPF**, v. 20, n. 2, 2015.

MODESTO, S. S. Mantenedores de espaço. 2010. **Monografia** (Habilitação Profissional Técnica de Prótese Dentária) - Etec “Philadelfo Gouvêa Netto”, São José do Rio Preto, 2010.

MOYERS, R. E. Tratamento precoce. **MOYERS, RE Ortodontia**, pp. 292–368, 1991.

NOGUEIRA, J. S. E. Retenção prolongada de dente decíduo: relato de caso. **Brazilian Journal of Implantology and Health Sciences**. Vol. 5, Issue2 , pp.110-120, 2023.

PIASSI, E.; VOLSCHAN, B.; LOUVAIN, M. C. Mantenedor de espaço fixo para região anterior na dentição decídua. **J Bras Odontopediatr Odontol Bebê**, v. 3, n. 14, 2000.

SANTOS, N. P.; FONSECA, Y.; GUEDES-PINTO, A. C. Reabilitação bucal em odontopediatria. **Odontopediatria**, São Paulo, pp. 685–719, 1997.

SENNHENN-KIRCHNER, S.; JACOBS, H-G. Traumatic injuries to the primary dentition and effects on the permanent successors—a clinical follow-up study. **Dental Traumatology**, v. 22, n. 5, pp. 237-241, 2006.

SILVA, P. R. B. **Mantenedores de espaço**. Monografia. Faculdade de Odontologia, Universidade de São Paulo, Bauru, 1999.

SILVA, F. W. G. P.; STUANI, A. S.; QUEIROZ, A. M. Importância da manutenção de espaço em odontopediatria. **Clín.-Científ.**, v. 6, n. 4, pp. 289-292, 2007.

SILVA, K. D. *et al.* Tracionamento de caninos inclusos: revisão de literatura. **Revista de odontologia da UNICID**, v. 31, n. 3, p. 71, 2020.

SOUZA, C. O. **Consequências e tipos de tratamentos após perda precoce de dentes decíduos**. [monografia]. Piracicaba (SP): Universidade Estadual de Campinas-Faculdade de Odontologia, 2003.

TORRIANI, Dione Dias *et al.* Histological evaluation of dog permanent teeth after traumatic intrusion of their primary predecessors. **Dental Traumatology**, v. 22, n. 4, pp. 198-204, 2006.



Enviado: 28 de julio de 2023.

Aprobado: 08 de agosto de 2023.

---

<sup>1</sup> Estudiante de Odontología. ORCID: 0009-0001-8398-2390. Currículo Lattes:  
<http://lattes.cnpq.br/7301946389987967>.

<sup>2</sup> Estudiante de Odontología. ORCID: 0009-0003-0477-2614. Currículo Lattes:  
<http://lattes.cnpq.br/1977203311524825>.

<sup>3</sup> Estudiante de Odontología. ORCID: 0009-0003-8461-6338. Currículo Lattes:  
<http://lattes.cnpq.br/1832010931426679>.

<sup>4</sup> Estudiante de Odontología. ORCID: 0009-0001-1734-8455. Currículo Lattes:  
<http://lattes.cnpq.br/8709140095376311>.

<sup>5</sup> Actualización en Odontopediatría, Habilitación en terapia láser, Perfeccionamiento en Ortodoncia y Ortopedia Funcional de las mandíbulas, Especialización en Salud Colectiva y Ortodoncia, Maestría en Ortodoncia, Doctorado en Ortodoncia. ORCID: 0000-0002-5514-0911. Currículo Lattes:  
<http://lattes.cnpq.br/1678395879499706>.

<sup>6</sup> Co-orientadora. Doctorado en Ciencias Odontológicas, Área de Concentración Odontopediatría. ORCID: <https://orcid.org/0000-0003-1939-1294>. Currículo Lattes:  
<http://lattes.cnpq.br/3069281295045820>.