



TRATAMENTO DA MALOCLUSÃO CLASSE III COM APARELHO BIONATOR DE BALTERS EM PACIENTES INFANTO-JUVENIS: UMA REVISÃO NARRATIVA

REVISÃO NARRATIVA

ARAÚJO, Marhia Eduarda Vilela de¹, PESSOA, Juliana Victória de Sousa², COSTA, Maria Beatriz Tavares da³, CAMPOS, Gabrielly Caldeira⁴, ARAUJO, Priscila Pinto Brandão de⁵, ALVES FILHO, Ary de Oliveira⁶

ARAÚJO, Marhia Eduarda Vilela de. *et al.* **Tratamento da maloclusão classe III com aparelho bionator de balters em pacientes infanto-juvenis: uma revisão narrativa.** Revista Científica Multidisciplinar Núcleo do Conhecimento. Ano. 08, Ed. 08, Vol. 02, pp. 94-119. Agosto de 2023. ISSN: 2448-0959, Link de acesso: <https://www.nucleodoconhecimento.com.br/odontologia/malocclusao-classe-iii>, DOI: 10.32749/nucleodoconhecimento.com.br/odontologia/malocclusao-classe-iii

RESUMO

A Organização Mundial de Saúde (OMS) destaca que a maloclusão ocupa a terceira posição nas prioridades dos problemas odontológicos de Saúde Pública Global, devido à sua ampla prevalência, o que a qualifica como uma questão de relevância em saúde pública. A mordida cruzada anterior é caracterizada pelo posicionamento inadequado dos dentes anteriores superiores, que se sobrepõem por dentro em relação aos dentes inferiores. Essa discrepância oclusal específica requer intervenção oportuna para evitar o agravamento, potencialmente até um estágio esquelético, na idade adulta, onde a correção frequentemente demandaria procedimentos cirúrgicos ortognáticos. Nesse contexto, o propósito deste estudo consistiu em realizar uma revisão abrangente da literatura para ilustrar a relevância do tratamento precoce da mordida cruzada anterior, utilizando uma adaptação do aparelho ortopédico Bionator de Balters. Esse método foi empregado visando abordar a maloclusão Classe III na fase de denteição mista. A análise visou determinar a eficácia dessa abordagem quando implementada precocemente, no sentido de tratar de maneira satisfatória essa irregularidade oclusal.

Palavras-chave: Maloclusão, Mordida cruzada anterior, Classe III de Angle, Bionator de Balters.



1. INTRODUÇÃO

A Malocclusão segundo a Organização Mundial de Saúde (OMS) apresenta a terceira maior taxa de ocorrência dentre os problemas bucais, sendo superada apenas pela cárie e doença periodontal. Fatores de origem genética, ambiental e étnica desempenham papéis significativos como contribuintes primários para o surgimento dessa condição (ARAÚJO, 2023).

Determinados tipos de malocclusão, notavelmente as relações de Classe III, tendem a ter uma manifestação hereditária, o que estabelece uma conexão substancial entre genética e a ocorrência de malocclusões. Da mesma forma, o componente étnico também influencia, com a protusão bimaxilar ocorrendo de maneira mais prevalente em indivíduos de ascendência africana em comparação a outras origens étnicas. Conseqüentemente, a malocclusão pode ser interpretada como uma condição multifatorial, cuja causa precisa ainda não foi claramente definida até o momento (ALHAMMADI *et al.*, 2018).

Pesquisas apontam que o índice de má oclusão no Brasil, classes II e III de caninos foram observadas em 16,6% e 6,4% na população. A mordida cruzada anterior esteve presente em cerca de 3% no Brasil, sem diferenças significativas entre as regiões, segundo o SB Brasil de 2010. No Brasil, o Sistema Único de Saúde (SUS) não assiste efetivamente problemas de oclusão, dado que uma parte considerável da sociedade depende unicamente do sistema de saúde público, é provável que muitos pacientes com malocclusão não estejam recebendo a devida orientação (BOEK *et al.*, 2010; ARAÚJO *et al.*, 2023). Devido à prevalência alta, a malocclusão é reconhecida como uma questão de saúde pública capaz de impactar a qualidade de vida do indivíduo, comprometendo suas interações sociais e o equilíbrio psicológico (DUTRA *et al.*, 2018).

A mordida cruzada anterior ocorre quando há uma relação incorreta dos dentes anteriores superiores e inferiores na qual os dentes superiores ocluem por dentro em relação aos dentes inferiores, de acordo com a definição de Litton *et al.* (1970). A ausência de tratamento para essa mordida cruzada anterior na infância e na



adolescência pode resultar em um agravamento progressivo, culminando em uma má oclusão esquelética na idade adulta. A complexidade dessa situação pode variar dependendo do número de dentes afetados; conseqüentemente, um maior número de dentes envolvidos tende a aumentar a probabilidade de desenvolvimento do padrão esquelético Classe III. Esse desenvolvimento ocorre gradualmente devido ao comprometimento progressivo entre os elementos dentários e esqueléticos, aliado ao desequilíbrio funcional do sistema estomatognático.

Diversas pesquisas têm analisado os efeitos da maloclusão na qualidade de vida. No entanto, existe uma lacuna em relação aos estudos que investigam tal impacto na fase de dentição mista. Segundo Dutra *et al.* (2018), a maioria das investigações sobre os efeitos da maloclusão tem se concentrado em adolescentes e adultos. Realizar um tratamento precoce durante a dentição mista e o período de crescimento infantil proporciona a oportunidade de direcionar o desenvolvimento e intervir de forma antecipada nas maloclusões, como afirmado por Freitas; Freitas e Silva (2012). Portanto, a abordagem ortopédica demonstra eficácia no redirecionamento do crescimento crânio facial do paciente.

Dentre as diferentes abordagens disponíveis, o Bionator de Balters, aparelho ortopédico funcional, criado por Wilhelm Balters, em 1952, é um ativador maxilar ortopédico funcional, utilizado no tratamento de Classe II, para promover reposicionamento mandibular. Bigliuzzi *et al.* (2015) afirma que a modificação desta aparelhagem para o tratamento da maloclusão de Classe III busca promover a restrição e reorientação do crescimento mandibular, corrigindo assim a condição de prognatismo mandibular.

Durante as últimas décadas muito tem-se estudado sobre a ortopedia facial em idade precoce e seus sucessos de tratamento.

Portanto, qualquer informação capaz de esclarecer a eficácia do tratamento precoce durante a dentição decídua ou nos estágios iniciais da dentição mista possui relevância. Uma questão importante é se as alterações induzidas nas relações esqueléticas ou dentárias pelo tratamento precoce serão permanentes (GODT *et al.*,



2008). Refletindo sobre isso, observou-se a importância do uso do Bionator de Balters ao avançar da ciência e o impacto que esse tipo de aparelho acarreta na vida dos indivíduos que realizam esse tratamento.

2 REVISÃO DE LITERATURA

2.1 MALOCCLUSÃO ASSOCIADA A IMPACTOS NA QUALIDADE DE VIDA E COMO UM PROBLEMA DE SAÚDE PÚBLICA.

A qualidade de vida é um conceito abrangente que engloba diversos aspectos, como a percepção individual das funções físicas, psicológicas e sociais, juntamente com uma sensação subjetiva de bem-estar. A saúde bucal é fundamental para uma boa qualidade de vida, pois pode ter impacto na alimentação, sorriso, fala e socialização das crianças.

A expressão facial tem um impacto sobre a autoestima e o equilíbrio emocional, desempenhando um papel significativo nas interações sociais. Mudanças nessas áreas, por sua vez, terão efeitos diretos na qualidade de vida das crianças (CORLESS; NICHOLAS; NOKES, 2001; OLIVEIRA; SHEIHAM, 2004).

Logo, a maloclusão é uma condição bucal que tem aumentado sua prevalência nos últimos séculos. Sua presença causa problemas funcionais no sistema craniofacial e um impacto negativo na qualidade de vida das crianças e de suas famílias. Assim sendo, a identificação de sua incidência dentro de uma população específica pode contribuir para a formulação de políticas públicas de saúde que visem prevenir, intervir e tratar as questões mais comuns entre os indivíduos desse grupo (GRANDO, G *et al.*, 2008; ARAUJO *et al.*, 2023)

Suliano *et al.* (2007) conduziu um estudo transversal onde a prevalência de maloclusão dentária foi de 82.1% da população selecionada randomicamente dentre 11 escolas (n=173, IC95% 76,4-87,8). Esses achados ressaltam a existência de uma procura considerável e não atendida por tratamentos ortodônticos, sendo que a gravidade das maloclusões está diretamente relacionada à probabilidade de



apresentarem associações com problemas funcionais. Tal aspecto deve ser ponderado ao se planejar serviços públicos destinados a lidar com essas condições. Embora sejam tratadas geralmente em adolescentes e adultos, elas se estabelecem em idade precoce. No Brasil, alguns estudos relatam que 75,5% a 89,3% da população brasileira pode ter algum tipo de maloclusão (GRANDO *et al.*, 2008).

Segundo Boek *et al.* (2010), a maloclusão pode manifestar-se em diferentes graus de gravidade, tornando-se importante priorizar os tratamentos de acordo com a necessidade. O diagnóstico e intervenção precoce das alterações oclusais têm um impacto significativo no crescimento do indivíduo, muitas vezes evitando complicações futuras e a necessidade de abordagens cirúrgicas.

No âmbito dos dados epidemiológicos, o estudo mais recente sobre Saúde Bucal, conhecido como SB Brasil 2010 e publicado pelo Ministério da Saúde, demonstrou uma prevalência de 36,46% de maloclusões na população brasileira, divididas em categorias de gravidade leve, moderada e severa. Entre crianças de cinco anos, a má oclusão leve foi a mais comum, registrando uma incidência de 22,1%, seguida por problemas moderados ou severos (14,5%). Em crianças de doze anos, observou-se uma prevalência de 21% para problemas classificados como muito severos, evidenciando o potencial de agravamento da maloclusão com o passar do tempo e destacando a importância do tratamento precoce.

Também, segundo Morais *et al.* (2014), as maloclusões são consideradas questões de saúde pública, especialmente devido à sua prevalência e ao fato de afetarem crianças em tenra idade. A situação epidemiológica da saúde bucal no Brasil revela níveis de deficiência que merecem atenção. As crianças no Brasil apresentam um dos mais elevados índices de extrações dentárias precoces, sem a devida manutenção do espaço perdido. Além disso, lesões extensas de cárie não tratadas representam fatores agravantes na origem de maloclusões, que ocupam a terceira posição na hierarquia de problemas prioritários relacionados à saúde bucal no país.

Martins (2019), avaliou a associação da maloclusão em indivíduos de doze anos de idade com fatores individuais e contextuais, e demonstrou-se que indivíduos



pertencentes a distritos sanitários com piores condições de saneamento básico, habitação, renda familiar e escolaridade apresentavam maior prevalência de maloclusão.

Outro estudo de alcance nacional conduzido no Brasil revelou que indivíduos de doze anos de idade, residentes em áreas com uma proporção significativa de famílias dependentes de auxílios sociais governamentais, um Produto Interno Bruto (PIB) mais baixo e um desempenho deficiente nos cuidados de saúde da população, apresentavam um índice mais elevado de maloclusão. Logo, a detecção e tratamento precoce de pessoas com maloclusão assume importância, especialmente à luz da responsabilidade da saúde pública, visto que isso impacta diretamente nos custos do tratamento. Isso ocorre uma vez que abordagens de ortodontia preventiva e interceptiva têm o potencial de aprimorar a oclusão durante os estágios da adolescência e pré-adolescência (MARTINS *et al.*, 2019).

Dutra *et al.* (2018) ao avaliar escolares de 8 a 10 anos da rede pública de Belo Horizonte O estudo relata que 58,1% das crianças exibiram oclusão normal ou maloclusão leve, enquanto 27,8% apresentaram uma maloclusão grave claramente definida. Além disso, 11,5% apresentaram uma maloclusão severa, e 2,6% foram identificadas com uma maloclusão extremamente severa.

Estudos consolidados como o de Boek *et al.* (2013) identificaram uma incidência de maloclusão de 80,29% entre os estudantes de 5 a 12 anos matriculados na rede municipal de Araraquara, São Paulo. A relação dentária mais comum foi a Classe I para molares (63,28%), seguida pela Classe II (25,66%) e, por último, a Classe III (1,49%).

Para Fernandes *et al.* (2020) A presença de maloclusão em estudantes com idades entre 7 e 17 anos, provenientes das redes municipal e estadual de Augusto Correa, Pará, foi observada em 100% dos casos. Entre esses indivíduos, 42,9% apresentavam maloclusão de Classe I, 41,7% exibiam maloclusão de Classe II e 15,4% apresentavam maloclusão de Classe III.



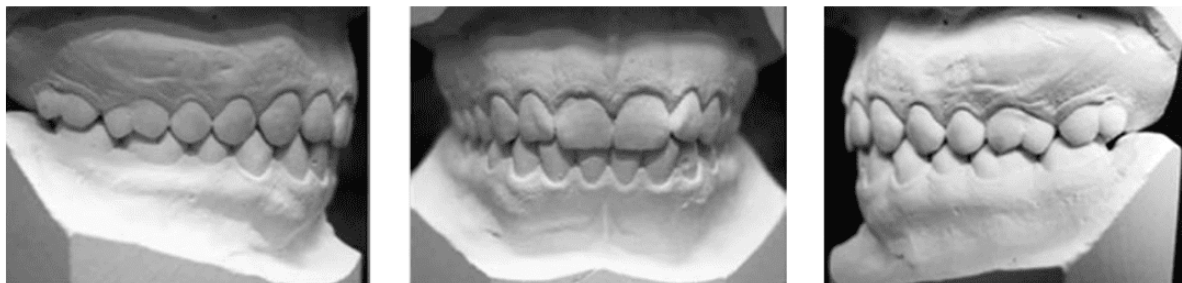
Estudos mais recentes como o de Carneiro *et al.* (2021), realizado no município de Mineiros, Goiás, com crianças de 3 a 12 anos de idade, observou-se que das maloclusões identificadas, 42% apresentaram Classe I, seguido por 39% de Classe II e 13% de Classe III. No que diz respeito à frequência da mordida aberta na relação dos incisivos, foi identificado que 23% dos pacientes apresentaram essa condição, enquanto 29% manifestaram mordida profunda. Adicionalmente, 16% das crianças analisadas exibiram mordida cruzada anterior, e 15% apresentaram mordida cruzada posterior.

3.2 DEFINIÇÃO E CLASSIFICAÇÃO DAS MALOCLUSÕES

Andrews em 1972 realizou a pesquisa que identificou “As seis chaves de oclusão normal”, descrevendo as características fundamentais de uma oclusão dentária sob o ponto de vista morfológico, servindo também como guia para a finalização adequada dos tratamentos ortodônticos. Em sua pesquisa com modelos ortodônticos de indivíduos com oclusão considerada normal, Andrews reconheceu e estabeleceu seis chaves de oclusão: Relação dos molares – a cúspide méso – vestibular do primeiro molar permanente superior oclui dentro do sulco existente entre a cúspide méso – vestibular e a mediana do primeiro molar inferior ; angulação das coroas – a porção cervical do longo eixo de cada coroa encontra -se distalmente a sua porção oclusal, inclinação das coroas – a porção cervical do longo eixo da coroa dos incisivos superiores encontra -se por lingual a superfície incisal, aumentando a inclinação lingual progressivamente na região posterior, rotações – não deve haver rotações dentárias indesejáveis, contatos interproximais – não deve haver espaços interproximais, curva de Spee – deve apresentar – se plana ou suave.

O autor mencionou que as chaves não estavam vinculadas a uma estrutura específica, funcionando como referência para avaliar pacientes ortodônticos. A ausência de uma ou mais chaves sinalizaria uma oclusão inadequada.

Figura 1 – Amostra de oclusão normal segundo Andrews



Fonte: Autores, 2023.

Define a maloclusão como uma relação alternativa de partes desproporcionadas. Suas modificações podem afetar quatro sistemas simultaneamente: dentes, ossos, músculos e nervos (LITTON, 1970). E desde os primórdios da ortodontia, grandes pesquisadores como Kingsley, Case e Angle enfatizaram a importância da inter-relação entre a estética e esta especialidade (LANDÁZURI *et al.*, 2010).

A primeira descrição da oclusão ideal, feita por Angle, refere-se ao posicionamento estável do primeiro molar permanente superior dentro do esqueleto craniofacial, e as discrepâncias ocorrem devido a mudanças anteroposteriores na arcada inferior em relação a ele (VELLINI, 2008).

Quando se trata da categorização das maloclusões, é reconhecido que: Classe I, ou neutroclusão: Nessa configuração, a cúspide mesiovestibular do primeiro molar superior se encaixa no sulco mesiovestibular do primeiro molar inferior. Isso pode resultar em desarmonias tanto na estrutura dentária quanto na óssea, levando a apinhamentos ou rotações dentais na região anterior, Classe II, ou distoclusão: Caracterizada por uma distoclusão, nesse caso a cúspide mesiovestibular do primeiro molar superior permanente oclui à frente do sulco mesiovestibular do primeiro molar inferior permanente. Os dentes anteriores estão em uma posição não ideal, resultando em desarmonia. A Classe II é subdividida em duas categorias:

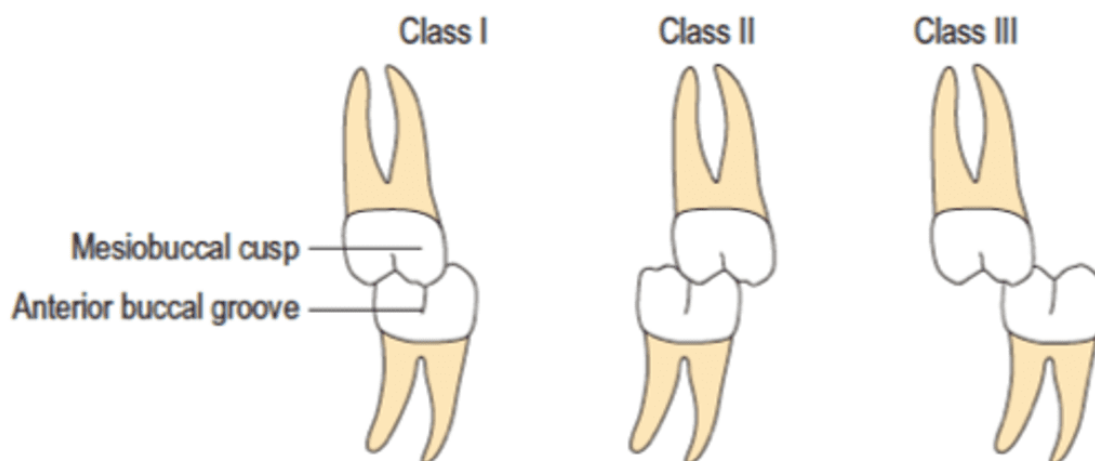
a) Divisão 1: Apresenta inclinação vestibular dos incisivos superiores. Os dentes estão bem alinhados na arcada dentária, mas a curva de Spee é mais acentuada, levando

ao aumento do overjet. Isso ocorre devido à vestibularização dos dentes incisivos superiores, podendo ou não resultar em um overbite acentuado.

b) Divisão 2: Caracterizada por uma desarmonia anterossuperior, resultando na verticalização ou lingualização dos incisivos superiores. Isso leva a um overbite acentuado, com a possibilidade de um overjet acentuado também. O aspecto facial tende a ser agradável.

Classe III: Nesse tipo de maloclusão, a cúspide mesiovestibular do primeiro molar superior permanente oclui entre o primeiro molar e o segundo molar inferior permanente (ANGLE, 1907).

Figura 2 - Classificação molar segundo Angle



Fonte: Autores, 2023.

Nos indivíduos com classificação de Classe III a convexidade apresenta-se reduzida, resultando em um perfil reto ou côncavo. A região média do rosto frequentemente exhibe deficiências, mesmo quando aparentemente está em um estado normal. Isso ocorre porque o excesso mandibular desloca o tecido mole da maxila para a parte posterior, resultando na ocultação da projeção zigomática. No tocante à região inferior do rosto, tende a ocorrer aumento, especialmente em casos de prognatismo. Além disso, a relação entre o queixo e o pescoço apresenta-se normal em indivíduos com deficiência maxilar ou excessiva em prognatas (CARDOSO *et al.*, 2011).



Além desses aspectos, as maloclusões de cruzamento anterior são particularmente notáveis devido à interferência funcional e às modificações que promovem no desenvolvimento da face e dos dentes, resultando em deformidades notáveis que afetam tanto a estética quanto a funcionalidade do sistema estomatognático. A mordida cruzada anterior ocorre quando há uma relação anormal vestibulo-lingual entre os incisivos superiores e inferiores, levando a complicações estéticas e funcionais no sistema estomatognático. Essa condição é bastante comum em pacientes classificados como Classe III de Angle (ROSSI *et al.*, 2012).

De acordo com Moyers (1991), a classificação das maloclusões com base no tecido envolvido é o método mais confiável para determinar diferenças em condições clínicas semelhantes, levando em consideração o provável local de origem. As maloclusões de etiologia óssea, também conhecidas como maloclusões esqueléticas, englobam problemas relacionados ao crescimento, tamanho, forma ou proporções anormais dos ossos no complexo craniofacial. Por exemplo, os casos de Classe III podem se assemelhar a uma hipertrofia mandibular. Essas condições clínicas podem originar-se de fatores genéticos ou outras disfunções, enquanto cada região do complexo craniofacial possui uma capacidade de crescimento que pode ser moldada pelo ambiente.

Numerosos estudos indicaram que aproximadamente 20% dos pacientes que apresentam uma maloclusão de Classe III acompanhada de uma mordida cruzada anterior podem ser submetidos a tratamento durante a fase de dentição mista. Nesta fase do desenvolvimento é possível corrigir um problema isolado ou fornecer tratamento preliminar (GIANCOTTI *et al.*, 2002), se o tratamento for realizado em uma fase posterior de maturidade, sua resolução pode se tornar complexa.

3.3 CEFALOMETRIA: UM EXAME DIAGNÓSTICO

Com o surgimento da telerradiografia, possibilitou a avaliação das diversas grandezas cefalométricas de interesse do ortodontista, favorecendo inúmeros Profissionais e instituições têm se dedicado ao desenvolvimento de técnicas e abordagens para caracterizar a arquitetura esquelética da face. A partir da compilação de várias



medidas cefalométricas, surgiram análises cefalométricas que fornecem insights sobre tamanhos, formas, posições relativas e orientações dos componentes craniofaciais.

Em seu início, a cefalometria estava mais ligada à pesquisa científica e à craniometria anatômica do que à ortodontia. Posteriormente, demonstrou ser um método válido para diagnóstico, avaliação de padrões de normalidade no complexo craniofacial, acompanhamento do crescimento, estabelecimento de planos de tratamento e avaliação dos resultados terapêuticos (GANDINI JR *et al.*, 2005).

Desde a introdução do cefalotato, várias análises cefalométricas foram desenvolvidas, incluindo as análises de Tweed, Downs, Steiner, Ricketts, McNamara, Wits entre outras. Através dessas análises, é possível descrever, comparar, classificar e comunicar casos clínicos. Essas metodologias utilizam padrões de normalidade, seja numéricos ou morfológicos, para comparar as características esqueléticas, dentárias e faciais observadas no paciente (GANDINI JR *et al.*, 2005).

A radiografia cefalométrica é uma técnica empregada para diagnosticar deformidades craniofaciais, permitindo a obtenção de medidas da base do crânio, posição do osso hióide, configuração mandibular, espaço aéreo posterior da faringe, dimensões da língua, espessura e comprimento da úvula, entre outros aspectos (GANDINI JR *et al.*, 2005; SALLES *et al.*, 2005).

A análise cefalométrica é a ferramenta mais adequada para estudar as variações no esqueleto craniofacial, enquanto outras estruturas, como os tecidos moles, são afetadas secundariamente. O tratamento ortodôntico deve ser planejado para corrigir a displasia óssea subjacente ou acomodar a dentição a ela, como ocorre nos casos de movimentações dentárias compensatórias. Os aparelhos ortopédicos podem influenciar a nível dento alveolar e também ter um efeito mais profundo no osso basal, proporcionando um efeito ortopédico (FERES; VASCONCELOS, 2009).



3.4 DEFINIÇÃO DE MALOCCLUSÃO CLASSE III

No tratamento para a Classe III o diagnóstico é realizado através da análise facial; análise cefalométrica; diagnóstico dentário que deve incluir radiografias panorâmicas/periapicais e modelos de estudo; diagnóstico funcional em que deve -se detectar As condições de prematuridade, especialmente em pacientes no estágio inicial da transição da dentição decídua para a permanente, merecem destaque (FERES; VASCONCELOS, 2009).

As maloclusões provenientes de disfunções musculares, também conhecidas como maloclusões funcionais, envolvem problemas relacionados ao mau funcionamento da musculatura, nos quais alterações persistentes podem levar a distorções no crescimento dos ossos faciais ou a mal posições dentárias. Essas alterações musculares são frequentemente resultado de hábitos e padrões adquiridos e, portanto, também podem ser modificadas. Na área da ortodontia, há um consenso quase unânime de que os aspectos neuromusculares da maloclusão devem ser tratados o mais cedo possível (ARAÚJO; ARAÚJO, 2008).

As maloclusões dentárias estão associadas aos dentes e às estruturas de suporte. O posicionamento inadequado dos dentes é geralmente mais fácil de interceptar e controlar. No entanto, é importante ter cautela ao diagnosticar tal mal posicionamento como o problema primário ou secundário decorrente de outra alteração.

A verdadeira Classe III de Angle, ou mesioclusão, é uma displasia esquelética que envolve uma hipertrofia mandibular, acentuado encurtamento da face média ou combinação destes dois. A aparente ou pseudoclasse III é uma má relação posicional, um reflexo funcional da protração mandibular. A terceira condição, a simples linguoversão de um ou mais dentes anteriores superiores, é uma inclinação axial normal dos incisivos superiores sem nenhuma característica real da Classe III. Deve ter sido notado que a primeira condição é um problema de morfologia esquelética e de morfologia óssea, o segundo, um reflexo muscular adquirido e o terceiro, um problema de posicionamento dentário. Em todas as três condições, os dentes anteriores superiores estão atrás da mandíbula, mas apenas os dois primeiros mostram os molares inferiores à frente de suas posições normais (MOYERS, 1991, p. 352).



A malocclusão Classe III é um tipo de desvio dento-esquelético cuja prevalência varia entre 3% e 13% da população, de acordo com diversos registros.

3.5 ABORDAGENS DE TRATAMENTO DE CLASSE III

Moyers (1991) ao abordar os sistemas de forças em ortodontia e aparelhagem para ortopedia funcional dos maxilares as conceitua como naturais ou biomecânicas. Nas forças naturais, o autor descreve que a energia resultante da contração dos músculos faciais ou da movimentação mandibular pode ser transferida para as estruturas craniofaciais por meio de dispositivos funcionais. Esses dispositivos também podem ser empregados para fortalecer, redistribuir forças ou condicionar a musculatura envolvida. Por outro lado, as forças biomecânicas referem-se a um sistema de forças artificiais, cuja energia é gerada por dispositivos mecânicos, como molas auxiliares e alças verticais em arcos.

A ortopedia facial opera através da estimulação neural, ativando os músculos e nervos da face e da boca. Quando ocorre a alteração e correção das posições da mandíbula, língua e articulação temporomandibular (ATM), essa resposta se reflete também nos ossos, gengivas e dentes. Portanto, estimulam o crescimento e o desenvolvimento dos maxilares, e direcionam a erupção dos dentes e conquistam o espaço suficiente para posicionar e alinhar os permanentes, ela

Se fixa com o objetivo de alterar a forma do aparelho dentomaxilofacial para alcançar uma arquitetura mais adequada à função. Sua atuação não se limita apenas à arcada dentária, mas também se estende às estruturas craniofaciais médias, bem como a funções vitais cruciais, incluindo aspectos musculares, respiratórios e fonéticos (ORTOLANI-FALTIN; FALTIN-JÚNIOR, 1998).

O tratamento precoce na fase de dentição mista e durante o crescimento da criança possibilita redirecionar o crescimento e interferir precocemente nas maloclusões (FREITAS; FREITAS; SILVA, 2012), portanto o tratamento ortopédico é eficiente para o redirecionamento do crescimento craniofacial do paciente. Logo, se sabe que a cooperação do paciente é reconhecidamente um dos principais fatores de sucesso no



resultado no tratamento ortodôntico, especialmente quando aparelhos removíveis são utilizados (ACKEMAN; McRAE; LONGLEY, 2009).

A Hipótese da Matriz Funcional de Moss (1968) é amplamente aceita, pois propôs que o osso e a cartilagem se desenvolvem em resposta ao crescimento intrínseco dos tecidos relacionados (matrizes funcionais). Esse conceito exerceu influência sobre todas as teorias e concepções acerca do crescimento craniofacial. Fatores epigenéticos mecânicos, conhecidos em grande parte como função (ou exercício), desempenham um papel significativo no controle do desenvolvimento musculoesquelético e na manutenção das características estruturais e fisiológicas (MOSS; RANKOW, 1968).

As metas terapêuticas no tratamento das maloclusões do Padrão III dependem do componente esquelético envolvido (maxila e/ou mandíbula), estágio do desenvolvimento, presença de crescimento ativo (maturação ou envelhecimento) e da agradabilidade facial (agradável, aceitável ou desagradável). Essas, ainda sim, deverão ser permeadas, até onde possível, pela queixa do paciente ou de seus responsáveis. O tratamento em idades precoces resulta em modificações benéficas tanto na maxila quanto na mandíbula, enquanto o tratamento tardio tende a resultar principalmente em uma restrição significativa da mandíbula. No tratamento precoce, as mudanças de tamanho na mandíbula estão mais intimamente ligadas às alterações na sua forma. A obtenção da correção completa da oclusão está mais diretamente relacionada às alterações no esqueleto do que nas estruturas dentárias (FRANCHI; BACCETTI; McNAMARA, 2004).

3.6 ABORDAGENS DO BIONATOR PARA A CLASSE III

Diversos tipos de tratamentos podem ser utilizados para o tratamento de pacientes com Classe III. Um deles é a máscara de tração reversa da maxila que utiliza aparelhos expansores, como o tipo Hass ou Hyrax. Este dispositivo foi projetado com o objetivo de estimular a expansão esquelética da maxila e a inclinação vestibular dos incisivos superiores, mantendo simultaneamente a posição dos incisivos inferiores (LI; MASOUD; VOSS, 2013).



Além disso, a mentoneira de Hickham também pode fornecer resultados positivos para a retrusão mandibular (contenção) (ARAÚJO; ARAÚJO, 2008). O aparelho de Bimler é outra opção que pode melhorar os casos de Classe III, promovendo um crescimento mais equilibrado da face tanto na parte muscular quanto na parte dentária.

Outra abordagem é o uso da placa lábio-ativa (PLA), um aparelho removível que auxilia na postura labial e muscular, reduzindo as forças excessivas nos dentes anteriores inferiores e prevenindo a vestibularização (ALMEIDA *et al.*, 2006; RETAMOSO *et al.*, 2006; GERZSON; NOBRE, 2011; JACOB *et al.*, 2014; PIZZOL *et al.*, 2004). O aparelho de Frankel funciona de maneira semelhante aos outros tipos de aparelhos funcionais, seguindo o conceito de reposicionamento mandibular mais posteriormente (VALARELLI *et al.*, 2014).

Também pode – se utilizar o aparelho removível Progênico, ou O arco de Aschler é recomendado para corrigir mordidas cruzadas anteriores de natureza funcional, apresentando respostas satisfatórias que resultam em uma oclusão adequada e normalização neurofuncional. Esse aparelho atua não somente no alinhamento dos dentes, mas também direciona o crescimento mandibular e promove o desenvolvimento da maxila (TERADA *et al.*, 1997).

3.7 ABORDAGEM DO BIONATOR PARA A CLASSE III

Dentre as diferentes abordagens disponíveis, o Bionator de Balters, aparelho ortopédico funcional, criado por Wilhelm Balters em 1952, é um ativador maxilar ortopédico funcional, utilizado no tratamento da má oclusão Classe III, para corrigir o prognatismo mandibular. Esse tipo de aparelho opera estimulando o crescimento da maxila por meio de molas tipo "coffin" ou expansores no palato, visando aprimorar o desenvolvimento transversal. Ele também controla o crescimento anterior da mandíbula utilizando o arco vestibular e alças laterais, buscando alcançar uma nova posição postural do arco inferior. Essas ações promovem mudanças significativas tanto no âmbito dentário quanto esquelético, culminando em melhorias perceptíveis no perfil facial (BIGLIAZZI *et al.*, 2015).



Este aparelho visa criar um selamento bucal anterior, o que leva a parte posterior da língua a se posicionar junto à região do palato mole. Além disso, ele busca expandir o espaço intrabucal de maneira fisiológica, melhorando as funções de mastigação, fala e respiração. A abordagem também inclui o posicionamento dos incisivos em contato topo-a-topo, o alongamento da maxila para aumentar o espaço oral, o que facilita a acomodação da língua. O objetivo abrange aprimorar o relacionamento entre maxilares, língua e dentição, bem como os tecidos moles circundantes, culminando na correção da protrusão mandibular. O uso desse aparelho é recomendado por cerca de quatorze horas diárias até que os primeiros sinais de correção da mordida cruzada anterior sejam observados (BACCETTI; TOLLARO, 1998).

Segundo Ortolani-Faltin e Faltin Junior (1998), o Bionator Invertido utilizado na correção da prognatismo mandibular possui sua base acrílica idêntica ao Bionator Base. É confeccionado em uma mordida de construção mais retrusiva, em altura maior que topo a topo. Sua alça palatina apresenta um trajeto anterior oval, sendo aberta no sentido posterior, e tem como finalidade excitar a ponta da língua alterando sua postura. Conta também com alças vestibulares de trajeto inferior e bucinadoras que não sofrem dobras no sentido superior horizontal.

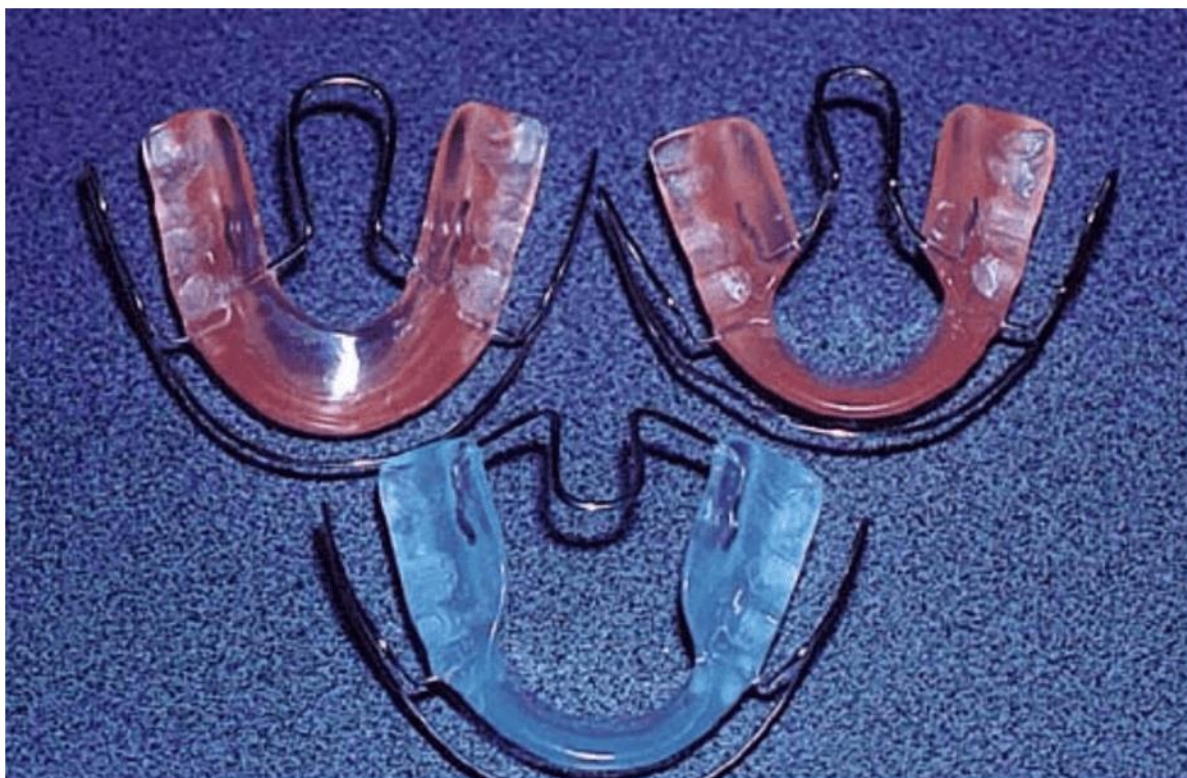O Bionator tipo reverso foi introduzido por Balters como uma abordagem para o tratamento da má oclusão Classe III. Seu propósito é exercer pressão sobre o arco inferior, liberando a região alveolar superior e estimulando o crescimento desejado, sobretudo durante a erupção dos incisivos permanentes.

Existem três principais tipos de Bionator, cada um direcionado para corrigir diferentes anomalias esqueléticas e alterações funcionais: o Bionator de base, invertido e fechado. A seguir, estão os componentes do Bionator e suas funções principais, de acordo com a descrição de Balters:

- 1- **Plano de oclusão:** é um plano de acrílico com orientação paralela ao plano de Camper. Ele vai orientar os dentes logo após a erupção;

- 2- **Alça palatina:** colocada na base de acrílico, entre a língua e o palato. Serve para sustentação do corpo do bionator e orienta o posicionamento da língua;
- 3- **Alça vestibular:** é formada por duas partes:
- **alça labial:** estimula o selamento labial.
 - **alça bucinadora:** continuação da alça labial ocupa o espaço entre a arcada dentária e o músculo bucinador. Ela vai evitar a interferência dos tecidos moles das bochechas sobre as arcadas dentárias;
- 3 - **Apoios verticais:** Asseguram uma fixação permanente da oclusão funcional. Devem evitar os desvios da mandíbula no plano vertical. Quando reduzidos por meios de fresas, formam – se áreas de deslizamento até que o dente chegue ao plano oclusão.
- 4 – **Apoios interproximais:** evitam os desvios sagitais ântero – posteriores do Bionator (ORTOLONI – FALTIN & FALTIN – JUNIOR., 1998).

Figura 3 – Tipos de aparelho Bionator de Balters



Fonte: Ortolani- Faltin; Faltin-Junior, 1998.



O Bionator invertido é empregado para corrigir o prognatismo mandibular. Seus componentes são os seguintes: mordida de construção onde é obtida na posição mais retrusiva, em sentido anteroposterior e vertical, ligeiramente acima do topo-a-topo para permitir a correção da mordida cruzada anterior, base acrílica: similar à do Bionator de Base, alça palatina: posicionada de forma invertida, inserindo-se na área distal dos primeiros molares superiores e seguindo um trajeto oval anterior. A parte anterior encontra-se na altura dos primeiros pré-molares ou molares decíduos. A alça palatina invertida tem o propósito de alterar a posição da língua, estimulando sua ação para trás, alça vestibular: as partes bucinadoras são equivalentes às do Bionator de Base. No entanto, a parte labial não apresenta dobras superiores e horizontais na região dos dentes anteriores superiores. Seu trajeto prossegue inferiormente, contornando os dentes inferiores (não deve ser ativada contra os dentes).

De acordo com Stutzmann e Petrovic (1982), após uma análise realizada, o Bionator é essencialmente um dispositivo funcional, cujo grau de eficácia depende, principalmente, do avanço adicional da mandíbula. Esse avanço é mais notável nos casos de crescimento rotacional anterior da mandíbula. Além disso, eles concluíram que o Bionator é eficaz ao induzir um crescimento adicional na cartilagem condilar e no rebordo posterior do ramo ascendente, ou seja, resulta em um alongamento extra da mandíbula.

Carels e Van Der Linden (1987) afirmaram que a utilização do Bionator influencia tanto o complexo nasomaxilar quanto a mandíbula, em termos sagitais e verticais. Sempre que o paciente usa o aparelho, uma força abrangente age em direção anterior e inferior na mandíbula, e posterior e superior no complexo maxilar.

3.8 TEMPO DE USO DIÁRIO

O tempo de utilização do tratamento para a correção da maloclusão de Classe III com o uso de aparelhos removíveis de retração mandibular foi de quatorze horas diárias até a primeira evidencia de correção da mordida cruzada anterior, mantendo – se o uso noturno até o final do período de observação (GALLÃO et al., 2013).



No ano de 2003, *Giancotti et al.* divulgaram um artigo de estudo de caso que abordou o tratamento das condições de Classe III e pseudo-Classe III com a utilização do aparelho Bionator de Balters. O artigo trás três relatos de caso, no primeiro o paciente possui oito anos e dez meses e apresentava mordida cruzada anterior de canino a canino decíduos e seu molares apresentavam relação de Classe I a paciente utilizou o aparelho por dezesseis horas por dia durante onze meses. O segundo relato de caso foi de uma paciente de nove anos com pseudo – Classe III na dentição mista, o objetivo de o tratamento visava corrigir o deslocamento mandibular, fazer uma proclinação nos incisivos superiores e proporcionar espaço para a erupção do incisivo lateral superior direito. Para isso, foi empregado o aparelho Bionator de Balters para Classe III de quatorze a dezesseis horas por dia em um período de noventa dias. O terceiro relato de caso trata de uma paciente de nove anos de idade com maloclusão bilateral de Classe III mais evidente do lado direito e uma mordida cruzada anterior com desvio da linha média para a esquerda, a paciente utilizou o Bionator de Classe III por quinze horas por dia durante sete meses.

4. DISCUSSÃO

As maloclusões de Classe III ligadas a discrepâncias craniofaciais são especialmente desafiadoras para o tratamento e têm uma tendência a recidivar. Dos artigos selecionados nesta revisão narrativa, foram avaliados diferentes tipos de aparelho como tração reversa da maxila com máscara facial, Placa lábio ativa, aparelho de Frankel, aparelho Progênico, e Bionator de Balters modificado para Classe III e é considerado que quanto mais cedo se iniciar o tratamento maiores serão os resultados obtidos.

Adicionalmente, como uma medida preventiva para evitar tratamentos cirúrgicos futuros em pacientes com Classe III e mordida cruzada anterior, torna-se essencial adotar procedimentos desde a fase de dentição mista que estimulem o crescimento anterior da maxila e direcionem a mandíbula de forma posterior, inferior e em direção horária (ARAÚJO & ARAÚJO., 2008).



O Bionator de Balters é amplamente utilizado na área da ortopedia funcional, sendo um dos aparelhos mais comuns nesse campo, juntamente com outros dispositivos mencionados por Li *et al.* (2013), Araújo & Araújo (2007) e Almeida *et al.* (2006). Além de avaliar a efetividade do aparelho, é crucial levar em consideração o período necessário para alcançar alterações substanciais nas estruturas craniofaciais ao aderir a um protocolo específico de tratamento com ortopedia dentofacial (FALTIN *et al.*, 2003; GALLÃO *et al.*, 2013; GIANCOTTI *et al.*, 2002)

No estudo de Godt *et al.* (2008), foi analisado o uso de aparelhos removíveis, como ativadores de prognatismos e placas maxilares isoladamente ou em combinação com máscara facial montada em um aparelho de expansão maxilar com isso, notou – se através deste estudo que embora os efeitos encontrados sejam menores com aparelhos exclusivamente removíveis, achados do grupo controle que não utilizavam nenhum tipo de aparelho, demonstraram claramente que eles são capazes de induzir pequenas melhorias e neutralizar a progressão de maloclusão Classe III.

Já Faltin Jr (2003) ao analisar grupos de indivíduos tratados com Bionator antes do surto puberal no crescimento mandibular e um grupo de indivíduos que iniciaram o tratamento durante o surto puberal, constatou que mudanças significativas a longo prazo nas relações oclusais e de crescimento maxilar podem ser alcançados com terapia do Bionator somente quando o tratamento funcional inclui o surto de crescimento puberal. Ambos os grupos foram reavaliados após o término do crescimento (cerca de seis anos após o término do tratamento ativo com o Bionator). No mais, o período pós-tratamento nos grupos tratados precocemente e tardiamente ao surto incluiu uma curta fase de terapia com aparelhos fixos para refinar e detalhar a oclusão. Portanto, as mudanças observadas no perfil facial, nos tecidos moles e na relação dentária, como descrito neste caso, foram positivas para os pacientes.

Em Siara-Olds (2010) apresenta um grupo de crianças, com média de idade de dez anos e sete meses, que utilizaram quatro tipos de aparelhos, Bionator; Herbst; Twin Block e MARA e foi observado que o grupo de crianças que utilizaram Bionator de Balters teve uma maior quantidade de inclinação lingual da coroa dos incisivos superiores e este fato pode ser atribuído a pressão do arco labial e que o momento



mais eficaz para o tratamento com os aparelhos Bionator, Twin Block e Herbst é durante ou ligeiramente após o início do pico puberal na velocidade do crescimento.

Em um outro estudo conduzido por Almeida-Pedrin *et al.* (2007) comparou-se os efeitos do tratamento do plano de mordida HG e aparelhos Bionator e sugeriram que para a correção de maloclusão Classe III, ambos os aparelhos alcançaram uma combinação significativa de alterações dentoalveolares e maxilomandibulares. Portanto, como foi demonstrado em outras investigações de aparelhos ortopédicos, tanto o plano de mordida HG quanto o Bionator produziram inclinação para a lingual e retrusão dos incisivos inferiores, sendo assim, comparando com os estudos relatados anteriormente por Schulhof e Engel (1982). Os pesquisadores examinaram imagens de telerradiografia de trinta e três pacientes com maloclusão de Classe III que foram submetidos ao tratamento com Bionator, e compararam os resultados com a expectativa de crescimento sem tratamento. Os resultados alcançados revelaram que o tratamento com Bionator estimulou um crescimento maior do que o previsto.

Utilizando o Bionator no tratamento de pacientes com maloclusão de Classe III na dentição mista tardia, Tsamtsouris e Vendrene (1983) chegaram à conclusão de que as melhorias observadas no perfil facial e na estrutura esquelética resultaram da liberação do potencial de crescimento da maxila, anteriormente limitado pela função anormal da musculatura orofacial. Autores como Cardoso *et al.* (2011) destacaram que o uso deste aparelho durante a fase de dentição mista poderia prevenir possíveis fraturas nos incisivos, eliminar danos à mucosa oral em casos de sobremordida profunda traumática e promover a competência labial. Além de seus benefícios estéticos, essas melhorias impactariam positivamente nos padrões de crescimento vertical e horizontal do complexo dentofacial.

Em Rabie; Gu (2000) explana que os métodos para tratar a maloclusão de Classe III na dentição permanente englobam o uso de aparelhos ortodônticos fixos associados a elásticos intermaxilares, dispositivos extraorais, ancoragem esquelética temporária e aparelhos funcionais. Conforme Rédua (2020), o Bionator, por ser um aparelho intraoral, tende a gerar menos reações adversas no contexto social. Em contrapartida, os dispositivos extraorais frequentemente têm um impacto mais notório na esfera



social, devido à sua influência na estética, frequentemente levando à resistência no seu uso.

5. CONCLUSÃO

É importante reconhecer que a saúde bucal está intrinsecamente ligada à saúde geral, e os programas de cuidados bucais devem ser abordados como elementos fundamentais dentro dos programas de saúde abrangentes, buscando uma abordagem holística. Adicionalmente, a abordagem das desarmonias esqueléticas e faciais exige a implementação de intervenções por meio da ortodontia corretiva, o aparelho Bionator de Balters modificado para a Classe III é considerado capaz de proporcionar bons resultados gerais em termos de função e estética. Diversas abordagens e terapias para a maloclusão Classe III compartilham objetivos comuns, como a busca pela estética facial, preservação da saúde dos tecidos e obtenção de estabilidade ao término do tratamento, assim como a harmonização dos dentes dentro da cavidade bucal, resultando em um aprimoramento da proporção facial. Portanto, quando as maloclusões não apenas afetam a estética, mas também têm implicações na saúde e integração social do indivíduo, é essencial que esses problemas sejam incorporados nas estratégias de saúde pública, uma vez que frequentemente são subvalorizados dentro das políticas de saúde atuais.

REFERÊNCIAS

ALHAMMADI, M. S. *et al.* Global distribution of malocclusion traits: A systematic review. **Dental Press J Orthod.** v. 23 n. 6 pp. 1-10, 2018.

ALMEIDA, M. R. *et al.* Placa lábio ativa: versatilidade e simplicidade no tratamento ortodôntico. **Revista Clínica de Ortodontia Dental Press**, Maringá, v. 5, n. 3, pp. 48-75, 2006.

ALMEIDA-PEDRIN, R. R. *et al.* Treatment effects of headgear biteplane and bionator appliances. **American Journal of Orthodontics and Dentofacial Orthopedics**, v. 132, n. 2, pp. 191 – 198, 2007.

ANDREWS, L. F. The six keys to normal occlusion. **Am. J. Orthod., St. Louis**, v. 62, n. 3, p. 296 – 309, 1972.



ANGLE, E. H. **Treatment of malocclusion of the teeth**. 7. ed. Philadelphia: S.S. White, 1907.

ARAUJO, P. P. Brandão., *et al.* **Malocclusão uma questão de saúde pública**. In: Dendasck, Carla Viana *et al.* (Orgs). **Ciência da Saúde: Atualização de Área**, p. 53 – 63, 2023.

ARAÚJO, E. A.; ARAÚJO, C. V. Abordagem clínica não – cirúrgica no tratamento da má oclusão de Classe III. **Dental Press Ortodon Ortop Facial**, v. 13, n. 6, pp. 128 – 157, 2008.

BACCETTI, T.; TOLLARO, I. A restropective comparison of functional appliance treatment of Class III malocclusions in the deciduous and mixed dentitions. **Eur J Orthod**, v. 20, n. 3, pp. 309 – 317, 1998.

BIGLIAZZI, R. *et al.* Morphometric analysis of long – term dentoskeletal effects induced by treatment with Balters bionator. **Angle Orthodontist**, v. 3, pp. 790 – 798, 2015.

BOEK, E. *et al.* Prevalência de malocclusão em escolares de 5 a 12 anos de rede municipal de ensino de Araraquara. *Rev. CEFAC*, São Paulo, vol. 15, n.5, p. 1270 – 1280, 2013.

CARDOSO, M. A. *et al.* Metas terapêuticas para o tratamento ortodôntico-cirúrgico no Padrão III: relato de caso. 10.ed. **Revista clínica de ortodontia dental press: Dental Press**, v. 6, p. 60-70, 2011.

CARELS, C.; VAN DER LIDEN, P. M. G. Concepts on functional appliances mode of action. **Am J Orthod Dentofacial Orthop**, v. 92, n. 2, pp. 162 – 168, 1987.

CARNEIRO, G. K. M. *et al.* Prevalência de malocclusões em crianças de 3 a 12 anos de idade no município de Mineiros–Goiás. **Facit Business and Technology Journal**, v. 1, n. 29, 2021.

CORLESS, I. B.; NICHOLAS, P. K.; NOKES, K. M. Issues in cross – cultural quality – of – life research. **J Nurs Scholarsh**, v. 33, n. 1, pp. 15-20, 2001.

DUTRA, S. R. *et al.* Impact of malocclusion on the quality of life of children aged 8 to 10 years. **Dental Press J Orthod**, v. 23, n.2, pp. 46-53, 2018.

FALTIN, K. J. *et al.* Long-term effectiveness and treatment timing for Bionator therapy. **Angle Orthod**, v. 73, n. 3, pp. 221-30, 2003.

FERES, R.; VASCONCELOS, M. H. F. Estudo comparativo entre análise facial subjetiva e a análise ceflométrica dos tecidos moles no diagnóstico ortodôntico. **Dental Press Ortodon Ortop Facial**, v.14, n. 2, pp. 81 – 88, 2009.



FERNANDES, D. A. A. *et al.* Prevalência Das Maloclusões Em Estudantes Das Redes Municipal E Estadual Do Município De Augusto Corrêa, Pará. **Facit Business and Technology Journal**, v. 1, n. 13, 2020.

FRANCHI, L.; BACCETTI T.; McNAMARA J. A. Postpuberal assesment of treatment timing for maxillary expansion and protraction therapy followed by fixes appliances. **Am J Orthod Dentofacial Orthop**, vol. 126, n. 5, pp. 555 – 568, 2004.

FREITAS, C. M.; FREITAS, R. R.; SILVA, J. R. C. Uso do Sistema Trainer no centro de especialidades odontológicas (CEO) de Ortodontia da ASCES (Caruaru-PE). **Orthodontic Science and Practice**: Plena, pp. 491-497, 2012.

GALLÃO, S. *et al.* Diagnóstico e tratamento precoce da Classe III: relato de caso. **J Health Sci**. v. 31, n. 1, pp. 104 – 108, 2013.

GANDINI JR, L.G. *et al.* Análise cefalométrica Padrão Unesp Araraquara. **Dental Press ortodon Ortop Facial**, v. 10, n. 1, pp. 139 – 157, 2005.

GERZSON, D. R. S.; NOBRE, D. F. Aplicações clínicas e vantagens da placa labioativa: uma revisão de literatura. **Stomatós**, Canoas, v. 17, n. 32, p. 97-104, 2011.

GIANCOTTI, A. *et al.* Pseudo – class III malocclusion treatment with Balters Bionator. **Journal of Orthodontics**, p. 203 – 215, 2002.

GODT, A. *et al.* Early treatment to correct Class III relations with or without face masks. **Angle Orthod**, v. 78, n. 1, p. 9 – 44, 2008.

GRANDO, G. *et al.* Prevalence of malocclusions in a young Brazilian population. **IJO**, v. 19, n. 2, p. 13 – 15, 2008.

JACOB, H.B. *et al.* Second molar impaction associated with lip bumper therapy. **Dental Press Journal of Orthodontics**, Maringá, v. 19, n. 6, p. 99-104, 2014.

LANDÁZURI, D. R. G. *et al.* Changes on facial profile in the mixed dentition, from natural growth and induced by Balters' bionator appliance. **Dental Press J Orthod**, v. 18 n. 2 p.108-115, 2010.

LI, H.; MASOUD, A.; VOSS, L.R. Hybrid Hyrax/ quad – helix appliance in the phase I treatment of pseudo – Class III malocclusion. **J. World Fed. Orthod**. v. 2, p. 107 – 114, 2013.

LITTON, S. F. *et al.* **A genetic study of class III malocclusion**. Am. J. Orthod., v. 58, n. 6, p. 565-577, Dec. 1970.

MARTINS, L.P. *et al.* Má oclusão e vulnerabilidade social: estudo representativo de adolescentes de Belo Horizonte, Brasil. **Ciência e Saúde Coletiva**, v. 24, n. 2, pp. 393-400, 2019.



MORAIS, S.P.T. *et al.* Fatores associados a incidência de maloclusão na dentição decídua em crianças de uma coorte hospitalar pública do nordeste brasileiro. **Bras. Saúde Matern. Infant.**, v. 14, n. 4, pp. 371- 382, 2014.

MOSS, M.L.; RANKOW, R.M. The role of the functional matrix in mandibular growth. **Angle Orthod.**, v. 38, n. 2, pp. 95 – 103, 1968.

MOYERS, R.E. **Ortodontia**. 4. ed. Rio de Janeiro: Guanabara Koogan, 1991.

OLIVEIRA, C.M.; SHEIHAM, A. Orthodontic treatment and its impact on oral health – related quality of life in Brazilian adolescents. **J Orthod.**, v. 31, n. 1, pp. 7-20, 2004.

ORGANIZAÇÃO MUNDIAL DA SAÚDE, **Levantamento epidemiológico em saúde bucal**: manual de instruções. 4. ed. Genebra: OMS; 1997.

ORTOLANI-FALTIN, C.; FALTIN-JUNIOR, K. Bionator de Balters. **Revista Dental Press de Ortodontia e Ortopedia Facial**, v. 3, n. 6, pp. 70 – 95, 1998.

PIZZOL, K.E.D.C. *et al.* Tratamento de deglutição com pressão atípica do lábio com placa lábio-ativa reversa: relato de caso clínico. **Jornal Brasileiro de Ortodontia e Ortopedia Facial**, Curitiba, v. 9, n. 51, pp. 211-217, 2004.

RABIE, A. B. M.; GU, Y. Management of pseudo – class III malocclusion in southern Chinese children. **Br Dental J**, v. 117, n. 1, pp. 183 – 187, 2000.

RÉDUA, R. B. Different approaches to the treatment of skeletal Class II malocclusion during growth: Bionator versus extraoral appliances. **Dental Press Journal Orthodontics**, v. 25, n. 2, 2020.

RETAMOSO, L. B. *et al.* Ortodontia interceptativa no tratamento dos problemas de espaço. **Ortodontia Gaúcha**, Porto Alegre, v. 10, n. 1, pp. 79-86, 2006.

ROSSI, L. B. *et al.* Correction of functional anterior crossbite with planas direct tracks: a case report. **Revista da Faculdade de Odontologia de Lins/ Unimep.**, v. 22, n. 2, pp. 45-50, jan.jun. 2012.

SALLES, C. S. *et al.* **Síndrome da apnéia e hipopnéia obstrutiva do sono**: análise cefalométrica, v. 71, n. 3, pp. 369 – 372, 2005.

SB BRASIL 2010: **Pesquisa Nacional de Saúde Bucal: resultados principais**/ Ministério da Saúde. Secretaria de Atenção à Saúde. Secretaria de Vigilância em Saúde. – Brasília: Ministério da Saúde, 2012.

SCHULHOF R. J.; ENGEL G. A. Results of Class II functional appliance treatment. **J Clin Orthod.**, Sep;16(9):587-99, 1982.



SIARA-OLDS, N. J. *et al.* Long - term dentoskeletal changes with the Bionator, Herbst, Twin Block and MARA functional appliances. **Angle Orthod**, v. 80, n. 1, pp. 18 – 29, 2010.

STUTZMANN, J. J.; PETROVIC, A.G. Results of class II functional appliance treatment. **J. Clin Orthod**, v. 16, n. 9, pp. 587 – 599, 1982.

SULIANO, A. A. *et al.* Prevalência de malocclusão e sua associação com alterações funcionais do sistema estomatognático entre escolares. **Caderneta de Saúde Pública**, v. 23, n. 8, pp. 1913 – 1923, 2007.

TERADA, H. H. Utilização do aparelho progênico para a correção das mordidas cruzadas anteriores. **Ver. Dent. Press Ortodon. Ortop. Facial**, v. 2, n.2, pp. 87 – 105, 1997.

TSAMTSOURIS, A.; VENDRENNE, D. The use of the Bionator appliances in the treatment of Class II, division 1 malocclusion in the late mixed dentition. **J Pedodont**, vol. 8, n. 1, pp. 78 – 100, 1983.

VALARELLI, F. P. Tratamento da má oclusão de Classe II por meio de aparelho regulador de função de Frankel. **Revista Uningá**, n. 40, pp. 119 – 133, 2014.

VELLINI, F. **Ortodontia: Diagnóstico e planejamento clínico**, 7ª ed. São Paulo, 2008.

Enviado: 28 de julho, 2023.

Aprovado: 10 de agosto, 2023.

¹ Graduanda em Odontologia. ORCID: 0009-0001-1734-8455. Currículo Lattes: <http://lattes.cnpq.br/8709140095376311>.

² Graduanda em Odontologia. ORCID: 0009-0003-8461-6338. Currículo Lattes: <http://lattes.cnpq.br/1832010931426679>.

³ Graduanda em Odontologia. ORCID: 0009-0003-0477-2614. Currículo Lattes: <http://lattes.cnpq.br/1977203311524825>.

⁴ Graduanda em Odontologia. ORCID: 0009-0001-8398-2390. Currículo Lattes: <http://lattes.cnpq.br/7301946389987967>.

⁵ Orientadora. Atualização em Odontopediatria, Habilitação em laserterapia, Aperfeiçoamento em Ortodontia e Ortopedia Funcional dos maxilares, Especialização em Saúde Coletiva e Ortodontia, Mestrado em Ortodontia, Doutorado em Ortodontia. ORCID: 0000-0002-5514-0911. Currículo Lattes: <http://lattes.cnpq.br/1678395879499706>.

⁶ Co-orientador. Doutor. ORCID: <https://orcid.org/0000-0003-4143-289X>. Currículo Lattes: <http://lattes.cnpq.br/4377698156424992>.