



AMILOIDOSE PRIMÁRIA, UM DIAGNÓSTICO FACILITADO PELO ECOCARDIOGRAMA: UM RELATO DE CASO

RELATO DE CASO

CARVALHO, Rayanne Rodrigues¹, CARVALHO, Jacqueline Rodrigues de²,
NEGREIROS, Sandra de Barros Cobra³

CARVALHO, Rayanne Rodrigues. **Amiloidose primária, um diagnóstico facilitado pelo ecocardiograma: um relato de caso**. Revista Científica Multidisciplinar Núcleo do Conhecimento. Ano. 08, Ed. 08, Vol. 03, pp. 50-60. Agosto de 2023. ISSN: 2448-0959, Link de acesso: <https://www.nucleodoconhecimento.com.br/saude/amiloidose-primaria>, DOI: 10.32749/nucleodoconhecimento.com.br/saude/amiloidose-primaria

RESUMO

A amiloidose cardíaca (AC) é uma doença rara que se enquadra no grupo de cardiomiopatias infiltrativas por depósito de amilóides, subdividida em grupos de acordo com as proteínas amiloides precursoras. A amiloidose primária ou AL é o segundo subtipo mais comum de amiloidose sendo que, em cerca de 50% dos casos há acometimento cardíaco. Como é uma doença sistêmica que afeta diversos órgãos, seu diagnóstico é um desafio por vezes tardio, o que interfere diretamente no tratamento e prognóstico desses pacientes. Reporta-se o caso de um homem de meia idade que apresentava sintomas de diferentes sistemas orgânicos e que teve o diagnóstico de amiloidose presumido após a realização de um ecocardiograma que mostrou sinais sugestivos da patologia. Os dados de anamnese, exames físicos e laboratoriais, foram coletados do prontuário e a revisão de literatura permitiram concluir que a ecocardiografia pode ser uma ferramenta valiosa nesses casos, tanto para suspeição e direcionamento para o tratamento, quanto para o acompanhamento desses pacientes.

Palavras-chave: Ecocardiografia, Strain longitudinal, Acessibilidade, Tratamento precoce, Prognóstico.

1. INTRODUÇÃO

A amiloidose cardíaca é um grupo de cardiomiopatias infiltrativas por depósito amiloide. Pode ser dividida em subgrupos de acordo com a proteína precursora (MANN *et.al.*, 2018). Existem mais de 30 tipos de proteínas amiloidogênicas, contudo



observa-se mais comumente cinco tipos que acometem o coração, são elas: cadeias leves anormais produzidas por uma discrasia plasmocitária (Amiloidose AL/primária), amiloide originário da transtirretina tipo selvagem (TTR) ou mutante (ATTR familiar), amilóide A e apoA1 (SIMÕES, *et al.*, 2021). Aproximadamente 95% dos casos de amiloidose cardíaca são decorrentes dos subtipos AL e ATTR tanto em sua forma selvagem quanto em sua forma hereditária (MANN *et al.*, 2018).

A forma AL ou primária está intimamente ligada ao mieloma múltiplo, têm predomínio no sexo masculino, a idade média para o aparecimento dos sintomas é 60 anos e a sobrevida é de aproximadamente 2-4 anos (MANN *et al.*, 2018; CORREIA *et al.*, 2020; MONTEIRO *et al.*, 2015).

Por se tratar de uma doença sistêmica, a amiloidose AL pode afetar quase todos os órgãos (SIMÕES *et al.*, 2021) (MANN *et al.*, 2018). As manifestações clínicas dependerão dos órgãos afetados. O acometimento cardíaco ocorre em cerca de 50% dos pacientes, no entanto, pode ser previsível um pior prognóstico, sobretudo naqueles em que a doença já se encontra avançada (MANN *et al.*, 2018; CORREIA *et al.*, 2020).

O método padrão-ouro para diagnóstico da amiloidose é a detecção de fibrilas amilóides no tecido biopsiado que se coram através da tintura vermelho do congo com birrefringência em maçã verde sob luz polarizada (SIMÕES *et al.*, 2021; CORREIA *et al.*, 2020). Para distinguir os tipos de amiloidose o melhor método é a realização da espectrometria de massa (SIMÕES *et al.*, 2021; DORBALA *et al.*, 2020).

O diagnóstico definitivo de amiloidose AL é feito através da biópsia de possíveis órgãos afetados, mas para isso, é necessário que se tenha uma suspeição diagnóstica prévia. O presente caso tem como objetivo apresentar a relevância da ecocardiografia para o diagnóstico da amiloidose cardíaca visando o início mais precoce possível do tratamento e conseqüentemente, o impacto no prognóstico desses pacientes.



2. RELATO DE CASO

Paciente do sexo masculino, 49 anos, apresentava parestesia e paresia de membros inferiores há aproximadamente 1 ano. Devido aos sintomas de neuropatia periférica compareceu à consulta com neurologia para investigação do quadro, durante a avaliação além dos sintomas neurológicos relatados foi observado também um quadro de anasarca e espumúria. Diante dos sinais e sintomas relatados foi optada por internação hospitalar para elucidação diagnóstica.

No hospital o paciente realizou alguns exames complementares para investigação, dentre eles, a eletroneuromiografia que mostrou polineuropatia sensitivo-motora adquirida, em atividade. Os exames laboratoriais evidenciaram alteração da função renal (Creatinina de 1,74mg/dL e uréia de 45mg/dL) e a proteinúria de 24 horas constatou 6.179mg de proteínas em 900ml. Realizou ainda exames para pesquisa de doenças reumatológicas/ autoimunes (FAN, anti-RO, anti-LA, anti-cardiolipina, anticoagulante lúpico, anti-MPO, anti-PR3 e ANCA) que foram todos negativos.

Durante a internação paciente evoluiu com quadro de dispneia e elevação de peptídeo natriurético atrial-BNP (2.368mg/dL). Para complementar a investigação diagnóstica de um possível quadro de disfunção cardíaca foi solicitado um exame de Ecocardiograma e os achados foram: aumento da espessura das paredes miocárdicas (Septo e parede posterior de 16mm), miocárdico com aspecto de granulações heterogêneas semelhantes à um “vidro moído”, alterações de Doppler compatíveis com disfunção diastólica grau II, dilatação de ambos os átrios, espessamento valvar e do septo interatrial, bem como hipertrofia das paredes do ventrículo direito.

A análise do padrão de *strain* longitudinal do ventrículo esquerdo (SGLVE) demonstrou um padrão do tipo “Apical Sparing”, caracterizado pela redução da contração miocárdica nas regiões basal e medial do VE e preservação da contratilidade na região apical. A razão entre as médias do *strain* da região apical e as médias das regiões basal somada a média do VE foi de 1,6 (valor normal < 1) e a medida da razão entre a fração de ejeção (medida pelo método de Simpson) e o valor



do SGLVE, foi de 6,9 (valor normal < 4). Os achados estão demonstrados na imagem 1.

Na sequência da investigação diagnóstica, optou-se pela biópsia renal que evidenciou uma expansão mesangial intensa por material celular eosinofílico e amorfo que apresentaram coloração tintorial de Vermelho Congo e se polarizaram com a cor maçã verde, conforme mostra a imagem 2, configurando-se a partir daí o diagnóstico de Amiloidose.

Para definir qual o subtipo de amiloidose o paciente foi submetido ainda ao teste genético de pesquisa para alterações no gene TTR, cujo resultado foi negativo, descartando assim a forma TTR familiar. Realizou também a espectrometria da biópsia renal que confirmou a existência de cadeias leves de imunoglobulina Lambda, o que indica o diagnóstico de amiloidose do tipo AL.

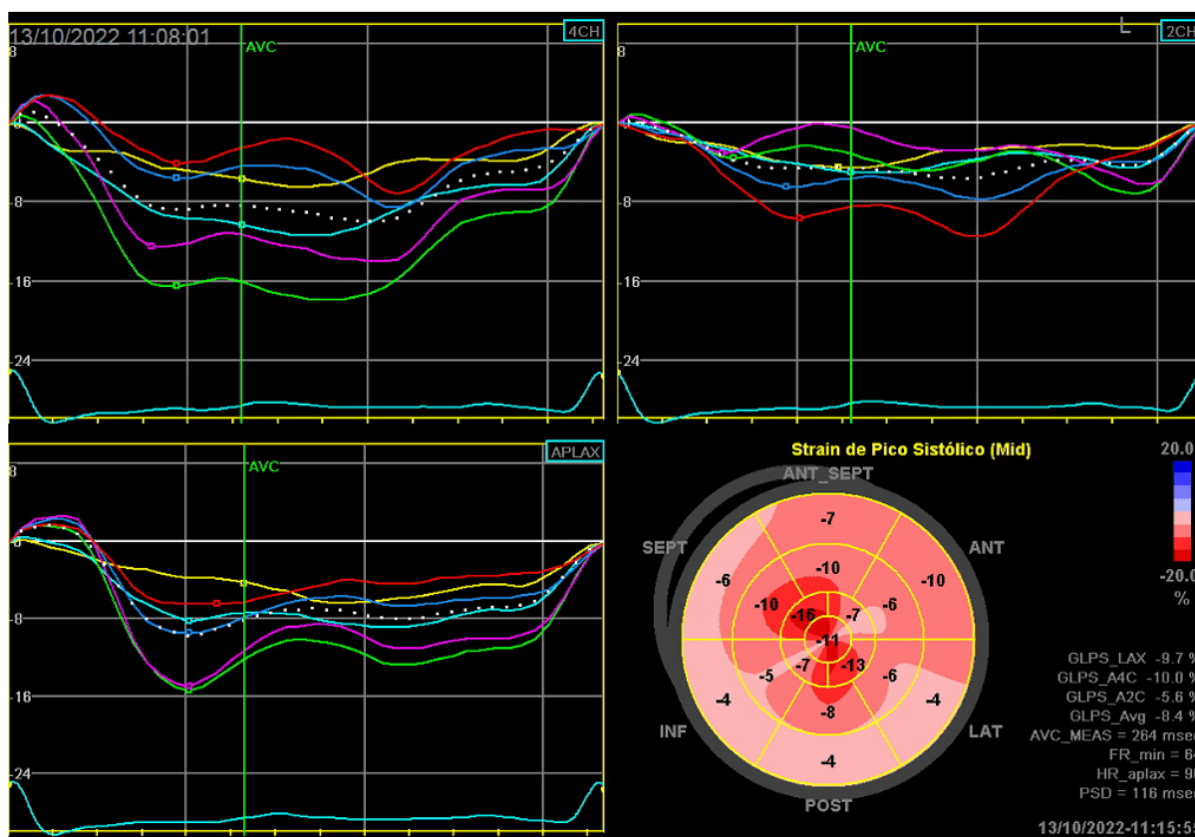
Após a confirmação de amiloidose AL foi realizada uma ressonância magnética cardíaca que mostrou hipertrofia parietal concêntrica com realce tardio miocárdico difuso com áreas de predomínio e transmuralidade no septo interventricular e na parede lateral mediobasal do ventrículo esquerdo, achados que são compatíveis com doença por depósito amilóide.

Outro exame realizado foi a biópsia de medula óssea com avaliação por imunofluorescência que mostrou 4,57% de plasmócitos com imunofenótipo anormal, achado compatível com gamopatia monoclonal.

Diante dos sintomas clínicos e exames complementares realizados foi iniciado o tratamento específico com o protocolo Cybord (Bortezomibe, ciclofosfamida e dexametasona) e tratamento sintomático da insuficiência cardíaca com diurético (furosemida) e realizada tentativa com inibidor da enzima conversora de angiotensina (enalapril), contudo, sem êxito devido à labilidade pressórica com hipotensão sintomática. O paciente segue em tratamento e acompanhamento com equipe multidisciplinar da hematologia, cardiologia e nefrologia. Foram programados 8 ciclos mensais do protocolo descrito, após 5 meses de tratamento apresentou melhora

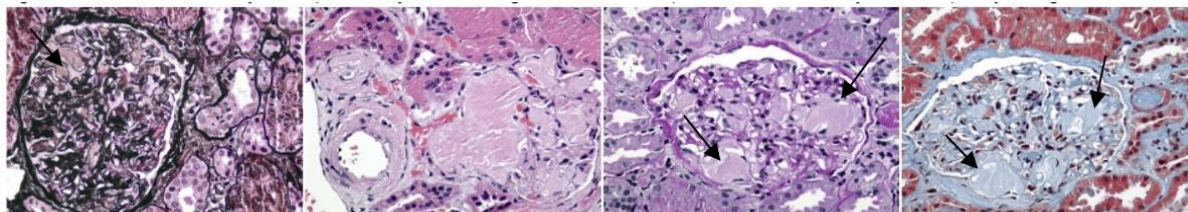
significativa dos sintomas cardíacos com redução de 70% do BNP (2.368mg/dL>714mg/dL), contudo ainda persiste com proteinúria significativa (7.713mg/24horas). Ao término dos 8 ciclos será avaliada a resposta renal e cardíaca ao tratamento, se positivas, paciente será encaminhado para transplante de medula óssea autólogo.

Imagem 1: As imagens 4CH, 2CH e APLAX mostram as curvas de deformação longitudinal do ventrículo esquerdo globalmente reduzidas, contudo um pouco mais preservadas nos segmentos apicais (Linhas verdes e roxas). Na imagem inferior direita se observa o *strain* longitudinal do ventrículo esquerdo representado na forma de *Bulls eye* evidenciando o padrão *Apical Sparing* - Redução da deformação longitudinal do ventrículo esquerdo com relativa preservação dos segmentos apicais



Fonte: Autores, 2022.

Imagem 2: Mostra a microscopia de luz do compartimento glomerular com a matriz mesangial aumentada à custa de depósito de material amorfo, acelular, eosinofílico, com aspecto de “algodão doce” (Setas). Tal material corou-se à coloração de Vermelho Congo e polarizou-se em “verde maçã”



Fonte: Autores, 2022.

3. DISCUSSÃO

Este relato descreve o quadro clínico de um paciente que vinha sendo investigado por apresentar sintomas neurológicos há um ano, seguidos por sintomas renais, mas sem uma linha de diagnóstico etiológico bem definida. A doença por depósito amilóide só foi suspeitada e confirmada, após ter sido feito o ecocardiograma transtorácico.

De acordo com a Simões *et al.*(2021), como a amiloidose é uma doença que afeta diversos sistemas orgânicos é por sua vez, subdiagnosticada, ou tem seu diagnóstico retardado devido à variação na apresentação clínica.

Os sintomas dependerão dos órgãos envolvidos. Algumas das manifestações extracardíacas habitualmente observadas são a neuropatia periférica ou autonômica, caquexia, macroglossia, púrpura periorbital (praticamente patognomônico de amiloidose AL) e alteração renal que pode se manifestar através, principalmente, de proteinúria acentuada (SIMÕES *et al.*, 2021; MANN *et al.*,2018; CORREIA *et al.*,2020).

O acometimento cardíaco ocorre em cerca de 50% dos pacientes, os principais sintomas são os relacionados a um quadro restritivo de insuficiência cardíaca, angina típica e arritmias que decorrem da infiltração amilóide de pequenos vasos e do sistema de condução, respectivamente (PINTO *et al.*, 2021). Também é possível notar síncope postural, que está associada a disfunção autonômica e/ou a débito cardíaco baixo quando a cardiopatia está num estágio avançado (SIMÕES *et al.*, 2021; MANN *et al.*, 2018; CORREIA *et al.*, 2020; MONTEIRO *et al.*,2015).



O paciente ilustrado apresentou inicialmente os sintomas de neuropatia periférica e a alteração renal que se manifestou através da síndrome nefrótica. Quanto aos sintomas cardiovasculares, apresentou apenas dispnéia, que é o sintoma mais comum da amiloidose cardíaca, evidenciando uma insuficiência cardíaca de padrão restritivo, cujo acometimento miocárdico pela doença foi desnudado pelo exame ecocardiográfico.

De acordo com Vergaro *et al.* (2020), o ecocardiograma é importante para o diagnóstico de amiloidose cardíaca por ser acessível e permitir a identificação de sinalizadores da doença como a hipertrofia ventricular esquerda >12 mm, associada a hipertrofia de ventrículo direito. O miocárdio tem um aspecto granuloso semelhante ao “vidro moído”, o que já desperta a suspeita diagnóstica. Outros achados que podemos observar neste exame de imagem são: aumento biatrial que ocorre tanto em decorrência do aumento de pressões no átrio esquerdo pela hipertrofia ventricular, quanto pelo depósito de proteínas amilóides na parede atrial. O espessamento valvar e a efusão pericárdica também podem ser encontrados (DORBALA *et al.*,2020; CUDDY *et al.*, 2022).

A fração de ejeção do ventrículo esquerdo costuma estar preservada nos estágios avançados da doença, mas, nos estágios iniciais, já é possível detectar uma redução na contração longitudinal do ventrículo esquerdo predominantemente nos segmentos médios e basais, usando-se a técnica de avaliação ecocardiográfica da contração longitudinal do ventrículo esquerdo (DORBALA *et al.*,2020).

A avaliação ecocardiográfica da deformação longitudinal miocárdica do ventrículo esquerdo pela técnica do *Speckle tracking* (SGLVE) auxilia na diferenciação entre amiloidose cardíaca e outras causas de hipertrofia ventricular esquerda, bem como no diagnóstico mais precoce da própria amiloidose, uma vez que a redução da deformação longitudinal do miocárdio é uma das primeiras alterações cardíacas manifestas (DORBALA *et al.*,2020; CUDDY *et al.*,2022).

Os depósitos amilóides do miocárdio geram uma redução segmentar da deformação miocárdica, que é mais acentuada nas porções basais e mediais do ventrículo



esquerdo com relativa preservação dos segmentos apicais, padrão chamado de *Apical Sparing*. Quando a relação das médias do SGLVE na região apical dividido pela soma das médias das deformações nas regiões medial e basal é > 1 , sugere tratar-se de cardiomiopatia amilóide com sensibilidade de 93% e especificidade de 82% (DORBALA *et al.*, 2020; PHELAN *et al.*, 2012). Outra medida que auxilia no diagnóstico de amiloidose cardíaca é a razão entre a fração de ejeção do ventrículo esquerdo e a deformação longitudinal global, quanto maior essa relação maior a chance de tratar-se de depósitos amilóides, sendo o ponto de corte 4,1 (DORBALA *et al.*, 2020; TERNACLE *et al.*, 2016).

Nesse caso específico, pode-se constatar diversos achados ecocardiográficos que sugeriam amiloidose cardíaca, como o aumento da espessura das paredes do ventrículo esquerdo (16mm), hipertrofia ventricular direita, miocárdio granuloso com aspecto de “vidro moído”, além do achado de um SGLVE com padrão denominado de “*Apical Sparing*”, com um valor medido pelas relações entre as porções medial e apical de 2e a relação da fração de ejeção dividida pelo valor do SGLVE de 5, achados que apresentam elevada sensibilidade e especificidade para amiloidose cardíaca (DORBALA *et al.*, 2020; PHELAN *et al.*, 2012; TERNACLE *et al.*, 2016).

De acordo com a Simões *et al.* (2021), o método padrão-ouro para diagnóstico da amiloidose é a visualização de fibrilas amilóides no tecido biopsiado que se coram através da tinta vermelha do Congo com birrefringência em maçã verde sob luz polarizada. Tais tinturas possuem sensibilidade entre 60-80% e especificidade que varia entre 90-100% (CORREIA *et al.*, 2020). Para distinguir entre os tipos de amiloidose, fator crucial para determinar qual o tratamento adequado, o melhor método é a realização da espectrometria de massa que possui sensibilidade $>98\%$ para o diagnóstico (SIMÕES *et al.*, 2021; DORBALA *et al.*, 2020). No paciente estudado o diagnóstico de amiloidose primária foi feito com base nas metodologias consideradas padrão-ouro: tinta de vermelho do Congo e espectrometria de massa.

O tratamento do subtipo AL tem como objetivo normalizar os níveis de cadeias leves e reverter as lesões nos órgãos acometidos pelos depósitos amilóides, que denominamos, respectivamente, de resposta hematológica e resposta orgânica. O



hematologista é o profissional que conduz o tratamento para redução da discrasia plasmocitária com a quimioterapia associada a transplante de medula óssea autólogo, ou apenas a quimioterapia. Uma equipe multidisciplinar composta por diversos especialistas em conjunto com o hematologista, também conduzem o tratamento das lesões nos órgãos acometidos (SIMÕES *et al.*, 2021).

A redução >30% do valor do peptídeo natriurético atrial (BNP) dosado no sangue e a melhora da classe funcional do paciente, são critérios de boa resposta ao tratamento instituído. Quanto ao rim, considera-se uma boa resposta orgânica a redução >50% da proteinúria em 6 meses sem redução da taxa de filtração glomerular maior que 25%. Após 3 meses do término da quimioterapia faz-se a avaliação das respostas hematológica e orgânica, se forem favoráveis o paciente pode ser candidato ao transplante de medula óssea autólogo (SIMÕES *et al.*, 2021).

O paciente em discussão foi submetido ao tratamento quimioterápico e apresentou uma boa resposta cardíaca com redução > 70% do BNP e melhora de classe funcional; quanto ao aspecto renal ainda não apresentou critério de boa resposta, mantendo uma proteinúria próxima aos valores do diagnóstico, contudo a quimioterapia ainda está em curso, e ao término desta, será avaliada a presença de remissão hematológica e das lesões orgânicas, se o resultado for favorável o paciente será candidato ao transplante de medula óssea.

4. CONCLUSÃO

O diagnóstico de amiloidose primária é desafiador devido a ampla variabilidade de apresentações clínicas. A presença de acometimento cardíaco denota pior prognóstico nesses pacientes, logo se entende a necessidade de identificação da patologia nos estágios iniciais para que os pacientes possam receber o tratamento no momento oportuno lhes permitindo reduzir a progressão da doença. A ecocardiografia com avaliação da deformação miocárdica do ventrículo esquerdo se mostrou um valioso exame para aventar a suspeita diagnóstica de amiloidose cardíaca, visto a boa sensibilidade e especificidade do método para a doença. Diante disso, constatamos a necessidade de maior aplicação do ecocardiograma em pacientes com amplo



espectro de manifestações clínicas para que se tenha mais celeridade no diagnóstico e tratamento da amiloidose cardíaca.

REFERÊNCIAS

CORREIA, Edileide de Barros *et al.* AMILOIDOSE CARDÍACA. **Revista da Sociedade de Cardiologia do Estado de São Paulo**, [S.L.], v. 30, n. 2, p. 206-217, 2020. Disponível em: <http://dx.doi.org/10.29381/0103-8559/20203002206-17>.

CUDDY, Sarah A.M. *et al.* Practical Points for Echocardiography in Cardiac Amyloidosis. **Journal Of The American Society Of Echocardiography**, [S.L.], v. 35, n. 9, p. 31-40, 2022. Elsevier BV. Disponível em: <http://dx.doi.org/10.1016/j.echo.2022.06.006>.

DORBALA, Sharmila *et al.* How to Image Cardiac Amyloidosis. **Jacc: Cardiovascular Imaging**, [S.L.], v. 13, n. 6, p. 1368-1383, 2020. Elsevier BV. Disponível em: <http://dx.doi.org/10.1016/j.jcmg.2019.07.015>.

MANN, L. *et al.* **Braunwald Tratado de Doenças Cardiovasculares**. 10^o edição. Rio de Janeiro: Elsevier, p. 424-426, 2018.

MONTEIRO, Natalia Fernandes *et al.* DIFICULDADE NO DIAGNÓSTICO DE AMILOIDOSE PRIMÁRIA: UM RELATO DE CASO. **Revista de Medicina de Minas Gerais**, v. 25, n. 2, p. 268-274, 2015.

PHELAN, Dermot *et al.* Relative apical sparing of longitudinal strain using two-dimensional speckle-tracking echocardiography is both sensitive and specific for the diagnosis of cardiac amyloidosis. **Heart**, [S.L.], v. 98, n. 19, p. 1442-1448, 2012. BMJ. Disponível em: <http://dx.doi.org/10.1136/heartjnl-2012-302353>.

PINTO, Ibraim Masciarelli *et al.* AMILOIDOSE CARDÍACA: ainda uma doença rara?. **Revista da Sociedade de Cardiologia do Estado de São Paulo**, [S.L.], v. 31, n. 2, p. 187-197, 2021. Disponível em: <http://dx.doi.org/10.29381/0103-8559/20213102187-97>.

SIMÕES, Marcus *Vet al.* Posicionamento sobre Diagnóstico e Tratamento da Amiloidose Cardíaca – 2021. **Arquivos Brasileiros de Cardiologia**, [S.L.], v. 117, n. 3, p. 561-598, set. 2021. Sociedade Brasileira de Cardiologia. <http://dx.doi.org/10.36660/abc.20210718>.

TERNACLE, Julien *et al.* Causes and Consequences of Longitudinal LV Dysfunction Assessed by 2D Strain Echocardiography in Cardiac Amyloidosis. **Jacc: Cardiovascular Imaging**, [S.L.], v. 9, n. 2, p. 126-138, 2016. Elsevier BV. Disponível em: <http://dx.doi.org/10.1016/j.jcmg.2015.05.014>.



VERGARO, Giuseppe *et al.* Keys to early diagnosis of cardiac amyloidosis: red flags from clinical, laboratory and imaging findings. **European Journal Of Preventive Cardiology**, [S.L.], v. 27, n. 17, p. 1806-1815, 2020. Oxford University Press (OUP). Disponível em: <http://dx.doi.org/10.1177/2047487319877708>.

Enviado: 22 de junho, 2023.

Aprovado: 27 de junho, 2023.

¹ Especialista e Cardiologia com área de atuação em Ecocardiografia, Especialista em Clínica Cédica e Graduada em Medicina. ORCID: 0009-0006-5692-9718. Currículo Lattes: <http://lattes.cnpq.br/2586011351593591>.

² Especialista e Cardiologia com área de atuação em Ecocardiografia, Especialista em Clínica Medicina. ORCID: 0009-0007-0897-6058. Currículo Lattes: <http://lattes.cnpq.br/3605541654566769>.

³ Orientadora. Doutora em Ciências Médicas, Mestre em Ciências Médicas, Especialista em Cardiologia com área em Ecocardiografia, Especialista em Clínica Médica e Graduada em Medicina. ORCID: 0000-0003-0837-339X. Currículo Lattes: <http://lattes.cnpq.br/3082276307677121>.