



MORFOLOGÍA DEL PROCESO XIFOIDES BÍFIDO O FORAMEN: ¿HAY ALGUNA DIFERENCIA EN EL CADÁVER O LA IMAGEN?

ORIGINAL ARTICLE

ARAGÃO, José Aderval¹, TRINDADE, João Gabriel Santana², BATALHA FILHO, Airton Lima³, ARAGÃO, Iapunira Catarina Sant'Anna⁴, ARAGÃO, Felipe Matheus Sant'Anna⁵, KUHN, Caio Siqueira⁶, FEITOSA, Vera Lúcia Correa⁷, REIS, Francisco Prado⁸

ARAGÃO, José Aderval. *et al.* **Morfología del proceso xifoides bífido o foramen: ¿hay alguna diferencia en el cadáver o la imagen?**. Revista Científica Multidisciplinar Núcleo do Conhecimento. Año. 08, ed. 06, vol. 03, págs. 35-46. Junio 2023. ISSN: 2448-0959, Enlace de acceso: <https://www.nucleodoconhecimento.com.br/salud/morfologia-del-proceso-xifoides>, DOI: 10.32749/nucleodoconhecimento.com.br/salud/morfologia-del-proceso-xifoides

RESUMEN

Contexto: Son frecuentes las variaciones anatómicas del esternón, en particular, la aparición de forámenes y divisiones del proceso xifoides. Los autores han utilizado medios de investigación que van desde la disección hasta las pruebas de imagen para detectar estas variaciones. Objetivo: Reportar un caso de apófisis xifoides bífida en un feto humano masculino y/o foramen xifoides mediante análisis macroscópico, complementado con el uso de imagen de rayos X. Reporte de caso: Se encontraron variaciones anatómicas a nivel del apéndice xifoides del esternón como una formación bífida del apéndice y un foramen encontrado en las imágenes de rayos X, ubicado en medio de un tejido fibroso que separaba las dos divisiones del proceso de xifoides. Conclusión: Los presentes hallazgos apuntan a la necesidad de una mayor colaboración en el uso de otros métodos para el estudio de las variaciones anatómicas del esternón. Por ejemplo, la Tomografía Computarizada Multidetector (TCMD). Esto será de gran valor para los anatomistas y especialistas en diagnóstico por imágenes.

Palabras clave: Morfología, Xifoides bífidos, Anatomía, Cadáver.

1. INTRODUCCIÓN

El cuerpo humano tiene muchas variaciones anatómicas. Conocer estas variaciones es importante para evitar errores diagnósticos durante las intervenciones radiológicas,



prevenir lesiones por error médico durante los procedimientos invasivos, así como facilitar la interpretación de los exámenes físicos. El esternón es un hueso en el que se han estudiado con frecuencia variaciones anatómicas, con base en exámenes de imagen, autopsias y en esqueletos secos. [9]

El esternón es un hueso plano ubicado verticalmente en la parte media y anterior de la caja torácica, se articula con las clavículas y las costillas, y consta de tres partes, el manubrio, el cuerpo y el proceso xifoides. [10]-[12] El apéndice xifoides, ubicado a nivel del epigastrio, tiene la función de unir anteriormente fibras del músculo recto abdominal, aponeurosis de los músculos oblicuos interno y externo, así como fibras del músculo diafragma, transverso del tórax y posteriormente los ligamentos costoxifoideos, [13],[14] y presenta uno o dos centros de osificación, que aparecen en la 1.^a década de la vida y generalmente se completan en la mediana edad y la vejez. [12],[15] Al principio de la vida, el proceso xifoides es cartilaginoso y se osifica en la edad adulta, con la transición de la articulación xifoides de sínfisis a sinostosis alrededor de los 40 años. [16] La falla de las barras esternales para migrar, unirse u osificarse puede resultar en variaciones. [17]

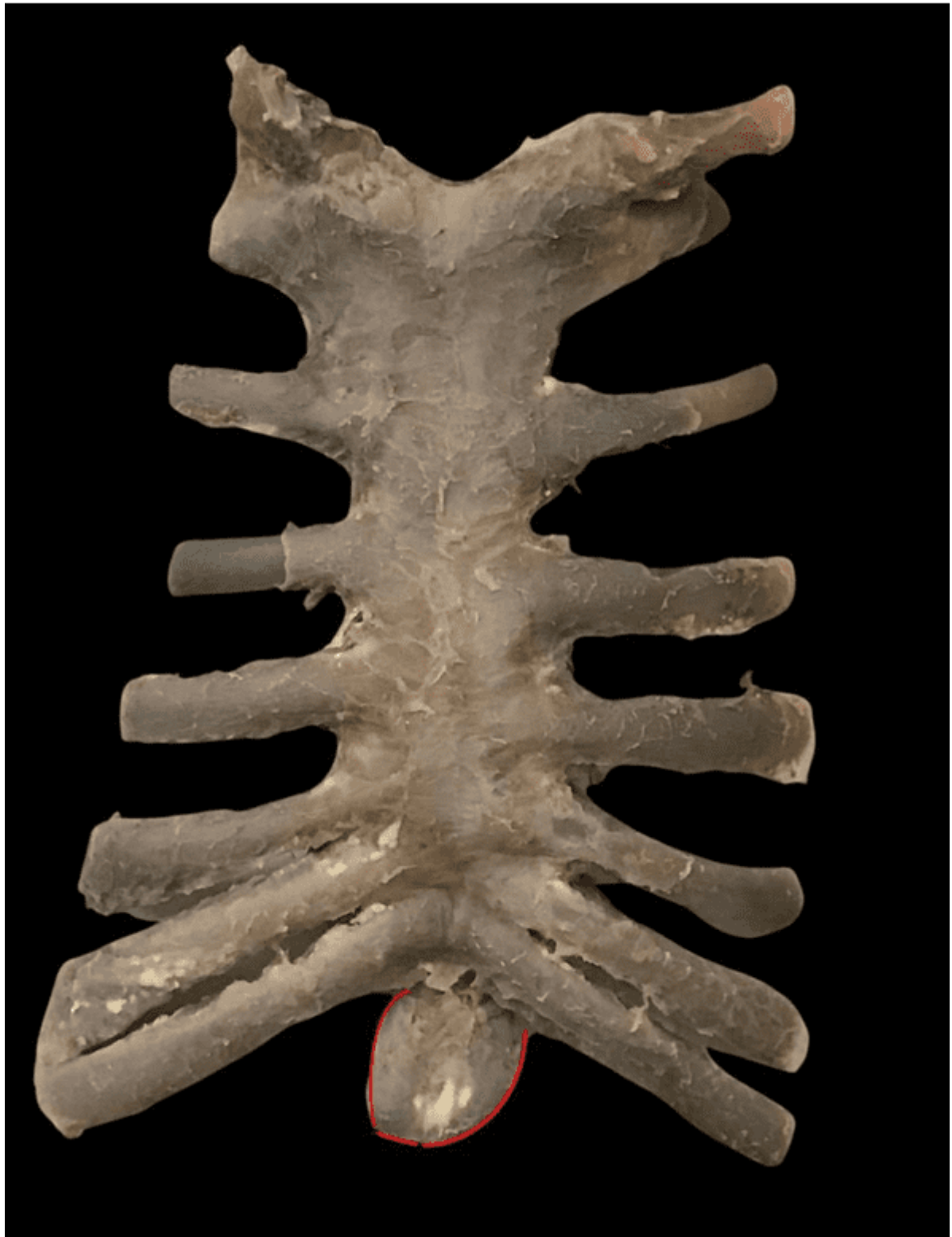Desde el punto de vista morfológico, en la mayoría de las personas, la apófisis xifoides aparece como una única proyección ósea ahusada, pero también puede aparecer ancha, delgada, puntiaguda, bífida, perforada, curvada o torcida, y tener un agujero. [9]. [16] La formación de un agujero esternal puede ocurrir a partir de la fusión incompleta de segmentos osificados. [18] Para Pasioka *et al.*, [19] esto resultaría en una perforación completa del manubrio, cuerpo y/o proceso xifoides, lo que podría ocurrir una o varias veces en cualquier punto a lo largo del esternón. Estas variaciones en el esternón han desafiado a los profesionales de la salud al realizar exámenes físicos, interpretar pruebas de imagen del tórax y realizar procedimientos quirúrgicos en la pared torácica anterior. [11],[12], [20] En este artículo, intentamos reportar el hallazgo utilizando la técnica de rayos X para complementar el análisis macroscópico, comparándolo con otras técnicas reportadas en la literatura.



2. REPORTE DE UN CASO

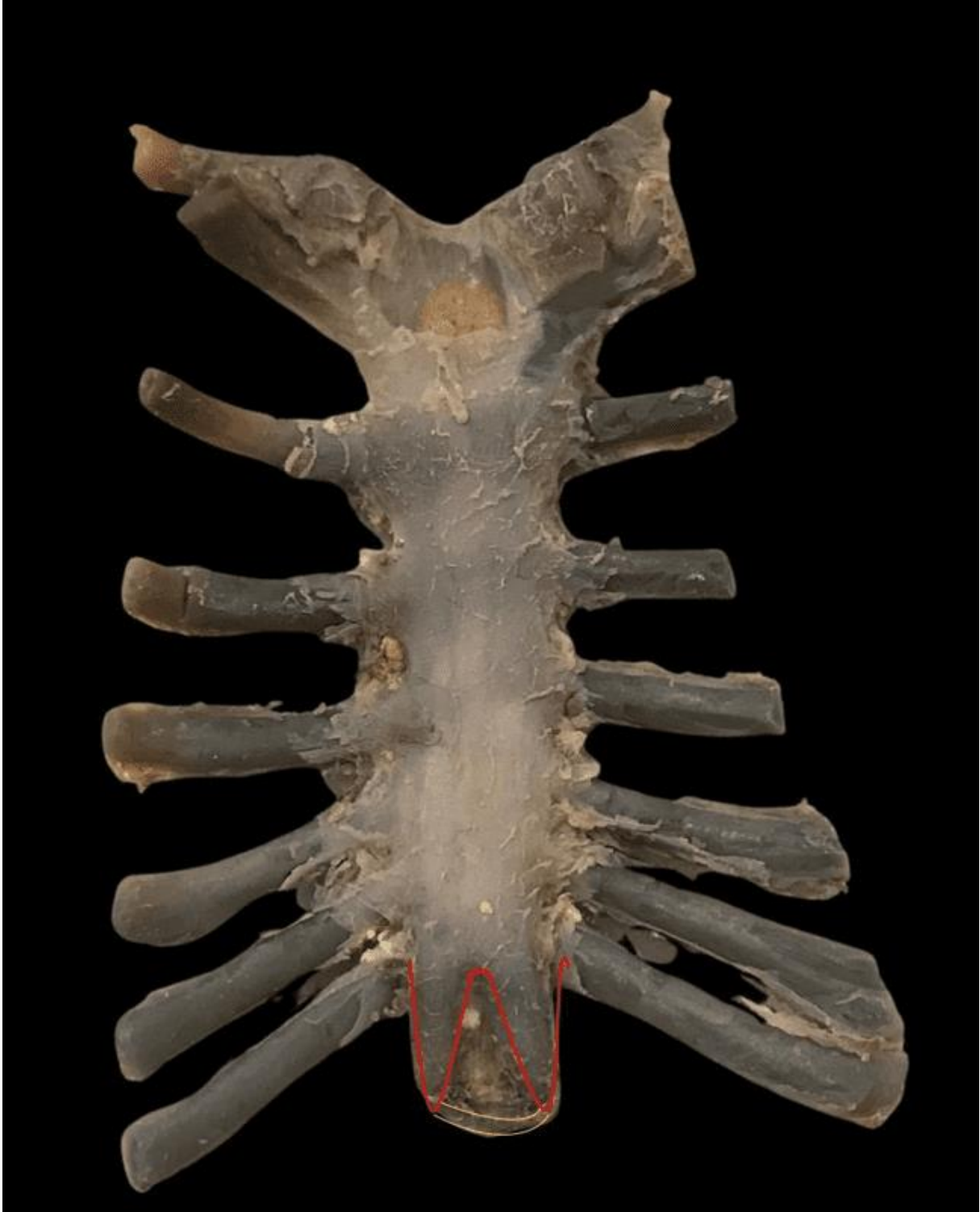Durante la disección de rutina, en el Laboratorio de Anatomía Humana de la Universidad Federal de Sergipe, de un feto masculino, obtenido de conformidad con la Ley N° 8501, de 30 de noviembre de 1992, que trata sobre el uso de cadáveres no reclamados para uso en estudios de investigación, con edad aproximada A las 34 semanas se observaron algunas variaciones anatómicas a nivel del esternón, especialmente en el proceso xifoides. En la vista anterior del esternón se encontró una convexidad ventral que se extendía desde el manubrio hasta el cuerpo y una concavidad en el proceso xifoides. Este proceso partía de la cara posterior del cuerpo del esternón, tenía dirección caudal y se proyectaba oblicuamente en dirección posteroanterior, formando un ángulo de aproximadamente 20 grados (**Figura 1**). En vista posterior, había otra concavidad que se extendía desde el manubrio hasta el extremo proximal del proceso xifoides. Observado a simple vista, el proceso xifoides no parecía tener una ruptura en la continuidad con el cuerpo del esternón. A partir del cuerpo del esternón, este proceso se bifurcaba en otros dos procesos: uno a la derecha, de mayor calibre y 7 mm de largo, y otro a la izquierda, más delgado, de 8 mm de largo, que seguía hacia el proceso derecho, formando un ángulo de aproximadamente 120 grados. Los dos procesos estaban separados entre sí por una distancia de 5 mm y entre ellos se apreciaba un tejido conectivo blanquecino, sin presentar foramen, observado a simple vista (**Figura 2**). Sin embargo, en la radiografía de esternón permitió visualizar una imagen compatible con la de un foramen en el proceso xifoides, de 25 mm² de área, así como cuatro centros de osificación, uno en el manubrio y tres en el cuerpo de el esternón (**Figura 3**).

Figura 1. Vista ventral del esternón muestra una concavidad y angulación del esternón del esternón



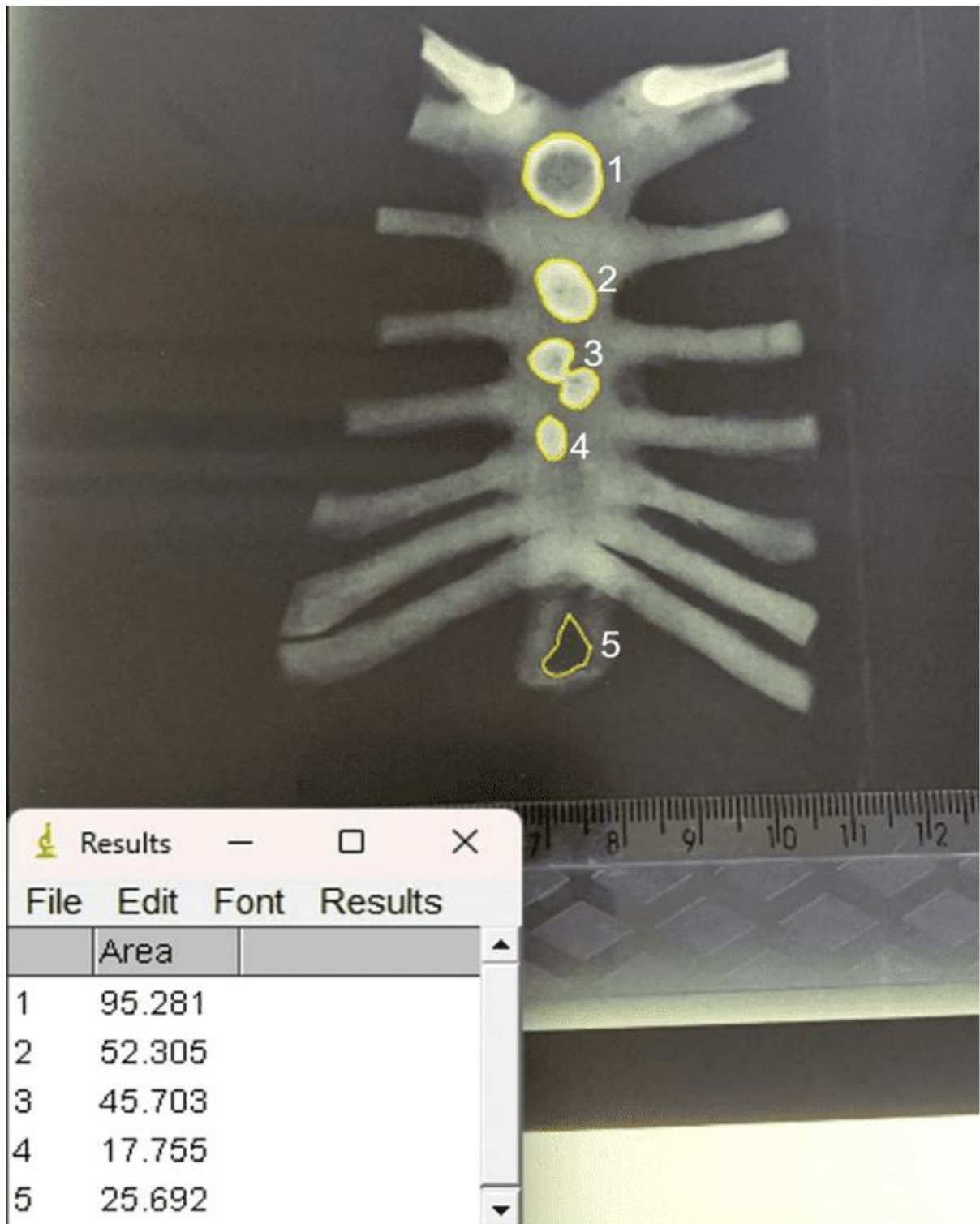
Fuente: Autores (2023).

Figura 2. Vista dorsal del esternón mostrando los dos procesos xifoides separados por tejido conectivo y sin foramen visible a simple vista



Fuente: Autores (2023).

Figura 3. Área del agujero xifoides y centros de osificación



[9]-[12] Centros de osificación.

[13] Agujero xifoides.

Fuente: Autores (2023).



3. DISCUSIÓN

El esternón se origina a partir de un par de bandas mesenquimatosas longitudinales, ubicadas a ambos lados de la pared torácica anterior, que surgen durante la sexta semana de vida intrauterina, luego crecen y migran medialmente para encontrarse en la línea media donde se fusionan. Esta fusión de las barras esternales se completa en la décima semana de vida intrauterina, luego de la fijación de las costillas para formar la placa esternal.^[11] ^[18] ^[21] Varios centros de osificación están presentes en el esternón, y este progresa en dirección craneocaudal desde el tercer hasta el cuarto año de vida posnatal y generalmente se completa en la adolescencia o la edad adulta.^{[11],[18]} ^[20] La osificación del hueso esternal es de tipo endocondral, que se regula desde centros de osificación específicos ubicados en el manubrio (un punto de osificación) y, en el mesoesternón (tres puntos de osificación), se conduce a lo largo de segmentos específicos en el mesoesternón, conocidos como esternebras, puede prolongarse hasta los 25 años de vida.^{[22]-[24]} En el presente estudio fue posible observar, a través de una radiografía del esternón del feto, cuatro puntos de osificación, de los cuales uno estaba en el manubrio y tres en el cuerpo. Es importante resaltar que estos hallazgos no se observaron en el examen de disección.

Las fallas en el proceso de desarrollo de las líneas de fusión de múltiples centros de osificación dan como resultado diversas anomalías del esternón, como la formación de forámenes o fisuras.^[11] ^[25] ^[26] La fusión incompleta del extremo inferior del esternón da como resultado un proceso xifoides bífido o perforado,^{[13],[18]} ^[20] que puede aparecer lleno de tejido fibroadiposo y vasos.^[26] En el presente caso también se observó tejido fibroadiposo ocupando el foramen esternal y/o la bifurcación del xifoides.

El agujero esternal es un defecto del desarrollo del esternón que provoca la perforación completa del manubrio, el cuerpo o el proceso xifoides, pero aparece principalmente en la parte inferior del esternón. Esta variación anatómica puede ser única o múltiple en cualquier región a lo largo del esternón (Pasięka *et al.*, 2023).^[19] La incidencia de foramen esternal en la literatura ha oscilado entre el 3,1% y el 27,4%,



mientras que la presencia de foramen xifoides ha sido reportada hasta en un 57,8% (Tabla 1).^{[9],[12],[13],[21],[22],[25]- [36]}

Tabla 1. Aparición general del agujero xifoides en adultos humanos de ambos sexos

Autora	Método de estudio	Foramen xifoides único %
Akin <i>et al.</i> , ^[13]	Tomografía computarizada multidetector	34.2
Xie <i>et al.</i> , ^[36]	Tomografía computarizada multidetector	57.8
Kuzucuoglu, Albayrak, ^[37]	Tomografía computarizada	33.8
Vatzia <i>et al.</i> , ^[12]	Tomografía computarizada multidetector	30.7
Pasieka <i>et al.</i> , ^[19]	Tomografía computarizada y rayos X	2.9
Ashley, ^[29]	Rayos X	13.3
El-Busaid <i>et al.</i> , ^[33]	Cadáveres	13.8
Babinski <i>et al.</i> , ^[20]	Cadáveres	16.7
Xie <i>et al.</i> , ^[36]	Cadáveres	56.1
Paraskevas <i>et al.</i> , ^[21]	Cadáveres	18.3
Gkantsinikoudis <i>et al.</i> , ^[18]	Cadáveres	14.3

Fuente: Autores (2023).

En el presente caso, se visualizó un foramen xifoides a través de una radiografía del esternón de un feto masculino. Varios autores también observaron una mayor prevalencia del agujero xifoides en varones,^{[18]-[20],[35]} a diferencia de Paraskevas *et al.*,^[21] quienes no observaron diferencias en la prevalencia entre géneros.

Dado que el esternón es un hueso situado por delante de varias estructuras vitales de la caja torácica, el conocimiento de los agujeros esternales cobra gran importancia para evitar lesiones en estas estructuras situadas en el tórax, con numerosas implicaciones, como lesiones traumáticas en la pleura, corazón, como resultado de procedimientos de aspiración de médula ósea o acupuntura.^{[11],[20]} Por lo tanto, los procedimientos como la acupuntura, la aspiración de médula ósea y la punción esternal deben planificarse con anticipación con el análisis de imágenes radiológicas. Porque si una aguja se inserta profundamente, el pericardio puede lesionarse, lo que puede causar neumotórax o taponamiento cardíaco, así como lesión en un vaso dentro del tórax o incluso en el ventrículo derecho.^{[12],[18],[20],[21],[26]}



La bifurcación del proceso xifoides, la distinción entre fractura y variación del esternón es importante en un paciente traumatizado.^{[16], [30]} Las variaciones anatómicas pueden simular fracturas de esternón en la radiografía simple, pero la ecografía y la tomografía computarizada del esternón se pueden usar para distinguir las variaciones anatómicas de las fracturas.^[39] Por lo tanto, a menudo se necesitan imágenes transversales, como la tomografía computarizada y la resonancia magnética, para describir los hallazgos detectados en la radiografía y revelar pequeños cambios adicionales.^[40]

Las variaciones esternales son hallazgos incidentales comunes en las imágenes radiográficas, y las etiologías típicas incluyen huesos o tubérculos supraesternales, banda o hendidura esclerótica esternal, agujeros, terminaciones xifoides bífidas o trifidas y angulación del proceso xifoides.^{[9], [41]} Las variaciones anatómicas del esternón ocurren hasta en el 74% de la población,^[12] con foramen esternal que ocurre en 2.5–13.8%,^[17] procesos xifoides bífidos en 17,5 a 32,8% y procesos xifoides trifidos en 0,7 a 4,6% de los individuos.^{[13], [42], [43]} Aunque la presencia de variaciones esternales, con un solo xifoides, bífido, trifurcado, foramen y ausencia, raramente presentan síntomas, son típicamente hallazgos ocasionales en imágenes radiográficas o de autopsia, tienen relevancia clínica.^{[13], [16], [17], [21], [33], [41], [44]} Reportes en la literatura han encontrado una prevalencia variable de procesos xifoides bífidos que van del 20% al 42,9% (**Tabla 2**), mientras que un proceso xifoides único se encontró en el 62,6% al 80% de los casos.^{[13], [17], [21], [33], [43], [44]}

Tabla 2. Aparición general del proceso xifoides bífido en adultos humanos de ambos sexos

Autor	Método de estudio	Apófisis xifoides bífido %
Yekeler <i>et al.</i> , ^[9]	Tomografía computarizada multidetector	27.2
Akin <i>et al.</i> , ^[13]	Tomografía computarizada	32.8
El-Busaid <i>et al.</i> , ^[33]	Cadáveres	20.0
Delgado <i>et al.</i> , ^[45]	Tomografía computarizada	1.0
Kirum <i>et al.</i> , ^[44]	Cadáveres	42.9
Turkay <i>et al.</i> , ^[43]	Tomografía computarizada	25.0
Ateşoğlu, Deniz, Uslu, ^[40]	Tomografía computarizada multidetector	10.5

Fuente: Autores (2023).

Pasieka *et al.*,^[19] Fuente: Autores (2023). Realizó un metanálisis con 16.666 pacientes para estudiar la prevalencia del foramen esternal en el cuerpo y en el proceso xifoides,



así como para verificar su importancia clínica. Los autores informaron que hubo una mejora estadísticamente significativa en la detección del agujero esternal en estudios cadavéricos en comparación con las modalidades de imágenes por tomografía computarizada y rayos X. Sin embargo, no se encontraron diferencias estadísticamente significativas entre los estudios de tomografía computarizada multidetector, tomografía computarizada y rayos X, así como entre los estudios cadavéricos y de tomografía computarizada multidetector. Esto probablemente se deba al hecho de que en las autopsias es posible visualizar forámenes pequeños que posiblemente no se puedan visualizar de manera confiable en tomografía computarizada multidetector, rayos X y tomografía computarizada. A pesar de que no existe una diferencia estadísticamente significativa entre la tomografía computarizada multidetector, la tomografía computarizada y los rayos X, se ha sugerido que los profesionales de la salud que buscan verificar la presencia de un foramen esternal deben usar imágenes de tomografía computarizada multidetector.^[40]

4. CONCLUSIÓN

Los presentes hallazgos muestran la necesidad de prestar más atención a las variaciones anatómicas del esternón mediante el uso de diferentes métodos como la tomografía computarizada, la tomografía computarizada multidetector y los rayos X. Esta atención será importante no solo para los anatomistas, sino especialmente para los imagenólogos, a fin de evitar errores en los análisis diagnósticos.

REFERENCIAS

[9] YEKELER, E. *et al.* Frequency of sternal variations and anomalies evaluated by MDCT. **AJR Am J Roentgenol**, 2006.

[10] SACCHERI, P. *et al.* A keyhole-shaped sternal defect in an ancient human skeleton. **Surg Radiol Anat**, 2012.

[11] FOKIN, A. A. Cleft sternum and sternal foramen. **Chest Surg Clin N Am**, 2000.

[12] VATZIA, K. Frequency of sternal variations and anomalies in living individuals evaluated by MDCT. **Eur J Radiol**, 2021.



- [13] AKIN, K. *et al.* Anatomic evaluation of the xiphoid process with 64-row multidetector computed tomography. **Skeletal Radiol**, 2011.
- [14] KUMAR, N. S.; BRAVIAN, D.; MORE, A. B. Xiphoid foramen and its clinical implication. **Int J Anat Res**, 2014.
- [15] DURAIKANNU, C.; NORONHA, O. V.; SUNDARRAJAN, P. MDCT evaluation of sternal variations: Pictorial essay. **Indian J Radiol Imaging**, 2016.
- [16] MASHRIQI, F.; D'ANTONI, A. V.; TUBBS, R. S. Xiphoid process variations: a review with an extremely unusual case report. **Cureus**, 2017.
- [17] CHOI, P. J.; IWANAGA, J.; TUBBS, R. S. A comprehensive review of the sternal foramina and its clinical significance. **Cureus**. 2017.
- [18] GKANTSINIKOUDIS, N. *et al.* Morphological approach of the sternal foramen: an anatomic study and a short review of the literature. **Folia Morphol (Warsz)**, 2017.
- [19] PASIEKA, P. *et al.* Prevalence and morphometry of sternal and xiphoid foramen: a meta-analysis on 16,666 subjects. **Surg Radiol Anat**, 2023.
- [20] BABINSKI, M. A. *et al.* High prevalence of sternal foramen: quantitative, Anatomical analysis and its clinical implications in acupuncture practice. **Int. J. Morphol**, 2012.
- [21] PARASKEVAS, G. *et al.* Sternal foramina: incidence in Greek population, anatomy and clinical considerations. **Surg Radiol Anat**, 2015.
- [22] BAYAROĞULLARI, H. *et al.* Evaluation of the postnatal development of the sternum and sternal variations using multidetector CT. **Diagn Interv Radiol**, 2014.
- [23] WEAVER, A. A. *et al.* Morphometric analysis of variation in the sternum with sex and age. **J Morphol**, 2014.
- [24] CUBUK, S.; HAMCAN, S. Anatomic variations of sternum may mimic traumatic complications. **Am J Emerg Med**, 2016.
- [25] MOORE, M. K.; STEWART, J. H.; MCCORMICK, W. F. Anomalies of the human chest plate area. Radiographic findings in a large autopsy population. **Am J Forensic Med Pathol**, 1988.
- [26] COOPER, P. D.; STEWART J. H.; MCCORMICK, W. F. Development and morphology of the sternal foramen. **Am J Forensic Med Pathol**, 1988.
- [27] MCCORMICK, W. F. Sternal foramina in man. **Am J Forensic Med Pathol**, 1981.
- [28] STARK, P. Midline sternal foramen: CT demonstration. **J Comput Assist Tomogr**, 1985.



- [29] ASHLEY, G. T. The relationship between the pattern of ossification and the definitive shape of the mesosternum in man. **J Anat**, 1956.
- [30] SCHRATTER, M. *et al.* Foramensternale: kleine Anomalie—grosse Relevanz [The foramen sternale: a minor anomaly—great relevance]. **Rofo**, 1997.
- [31] AKTAN, A.; SAVAŞ, R. Anatomic and HRCT demonstration of midline sternal foramina. **Turk J Med Sci**. 1998.
- [32] ISHII, S. *et al.* Causes of photopenic defects in the lower sternum on bone scintigraphy and correlation with multidetector CT. **Clin Nucl Med**, 2011.
- [33] EL-BUSAID, H. *et al.* Sternal foramina and variant xiphoid morphology in a Kenyan population. **Folia Morphol (Warsz)**, 2012.
- [34] SINGH, J.; PATHAK, R. K. Sex and age related non-metric variation of the human sternum in a Northwest Indian postmortem sample: a pilot study. **Forensic Sci Int**, 2013.
- [35] MACALUSO, P. J.; LUCENA, J. Morphological variations of the anterior thoracic skeleton and their forensic significance: radiographic findings in a Spanish autopsy sample. **Forensic Sci Int**, 2014.
- [36] XIE, Y-Z. *et al.* Morphology of the human xiphoid process: dissection and radiography of cadavers and MDCT of patients. **Surg Radiol Anat**, 2014.
- [37] KUZUCUOĞLU, M.; ALBAYRAK, I. Topographic evaluation of sternal foramen patients with thoracic computed tomography. **Surg Radiol Anat**, 2020.
- [38] HUGGETT, J. M.; ROSZLER, M. H. CT findings of sternal fracture. **Injury**, 1998.
- [39] JIN W.; YANG, D. M.; KIM, H. C.; RYU, K. N. Diagnostic values of sonography for assessment of sternal fractures compared with conventional radiography and bone scans. **J Ultrasound Med**, 2006.
- [40] ATEŞOĞLU, S.; DENİZ, M.; USLU, A. I. Evaluation of the morphological characteristic and sex differences of sternum by multi-detector computed tomography. **Folia Morphol (Warsz)**, 2018.
- [41] LACHKAR, S.; IWANAGA, J.; TUBBS, R. S. An elongated dorsally curved xiphoid process. **Anat Cell Biol**, 2019.
- [42] BABINSKI, M. A. *et al.* Frequency of sternal foramen evaluated by MDCT: a minor variation of great relevance. **Surg Radiol Anat**, 2015.
- [43] TURKAY, R. *et al.* Frequency of sternal variations in living individuals. **Surg Radiol Anat**, 2017.



[44] KIRUM, G. G. *et al.* Anatomical variations of the sternal angle and anomalies of adult human sterna from the Galloway osteological collection at Makerere University Anatomy Department. **Folia Morphol (Warsz)**, 2017.

[45] DELGADO, J. *et al.* Sternal development in the pediatric population: evaluation using computed tomography. **Pediatr Radiol**, 2014.

Enviado: 06 de abril de 2023.

Aprobado: 10 de mayo de 2023.

¹ Profesor Titular de Anatomía Clínica. ORCID: 0000-0002-2300-3330. Currículo Lattes: <http://lattes.cnpq.br/6911783083973582>.

² Estudiante de medicina. ORCID: 0009-0002-4983-464X. Currículo Lattes: <https://lattes.cnpq.br/2925585130535492>.

³ Estudiante de medicina. ORCID: 0000-0002-5298-537X. Currículo Lattes: <https://lattes.cnpq.br/4094603011437055>.

⁴ Residente de Clínica Médica. ORCID: 0000-0002-5298-537X. Currículo Lattes: <http://lattes.cnpq.br/6291628187714859>.

⁵ Residente de Clínica Médica. ORCID: 0000-0001-9211-7000. Currículo Lattes: <http://lattes.cnpq.br/4619345212343744>.

⁶ Estudiante de medicina. ORCID: 0000-0002-1804-5114. Currículo Lattes: <http://lattes.cnpq.br/0947941516831134>.

⁷ Profesor Titular de Biología Molecular. ORCID: 0000-0001-5705-6433. Currículo Lattes: <http://lattes.cnpq.br/3337321488338686>.

⁸ Profesor Titular de la Facultad de Medicina. ORCID: 0000-0002-7776-1831. Currículo Lattes: <http://lattes.cnpq.br/6858508576490184>.