



USO DE MINI-IMPLANTE COMO ANCORAGEM NA MECÂNICA DE RETRAÇÃO ANTERIOR

ARTIGO ORIGINAL

AMORIM, Janiele Andrade de Sousa¹

AMORIM, Janiele Andrade de Sousa. **Uso de mini-implante como ancoragem na mecânica de retração anterior.** Revista Científica Multidisciplinar Núcleo do Conhecimento. Ano. 08, Ed. 06, Vol. 02, pp. 05-21. Junho de 2023. ISSN: 2448-0959, Link de acesso: <https://www.nucleodoconhecimento.com.br/odontologia/mini-implante>

RESUMO

A ancoragem no tratamento ortodôntico deve ser cuidadosamente planejada quando este inclui extrações dentárias e retração anterior, especialmente quando é necessário utilizar todo o espaço adquirido. Os mini-implantes ortodônticos atendem a essa necessidade, pois, ao contrário dos métodos convencionais, como barra lingual, barra transpalatina e botão de Nance, não permitem a movimentação da unidade de ancoragem. Assim, são um método que proporciona resultados mais rápidos e previsíveis. Nesse contexto, esta revisão de literatura tem como objetivo mostrar as vantagens do uso de mini-implantes como ancoragem na fase de retração anterior, seus sítios de instalação, ativação, possíveis vetores de força verticais e sua utilização em outras mecânicas ortodônticas.

Palavras Chaves: Mini-implantes, Ancoragem, Ortodontia.

1. INTRODUÇÃO

O movimento de retração anterior sem alteração do correto posicionamento dos dentes posteriores sempre foi desejado pelos ortodontistas. No início do século XXI os mini-implantes ortodônticos vieram trazer essa possibilidade (JARDIM, 2009).

Antes de sua utilização, era necessário recorrer a aparelhos convencionais, como a barra lingual, a barra transpalatina e o botão de Nance, com o intuito de estabilizar o segmento posterior na fase de retração anterior. Isso ocasionava certa movimentação da unidade de ancoragem. No entanto, com o uso do mini-implante, os resultados



desses tratamentos tornaram-se mais previsíveis e satisfatórios, evitando, assim, os efeitos colaterais indesejados (ARAÚJO *et al.*, 2006).

A ancoragem deve ser cuidadosamente planejada no tratamento ortodôntico, especialmente quando este inclui extrações dentárias. Na movimentação ortodôntica, existe o princípio de que toda força aplicada a um dente, ou grupo de dentes, gera uma reação no elemento de ancoragem. Dependendo da maloclusão, pode ser necessária uma ancoragem mínima, onde ocorre uma perda de 2/3 do espaço alcançado; ancoragem moderada, onde ocorre uma perda de metade do espaço; ou ancoragem máxima, onde ocorre uma perda de 1/3 do espaço. No entanto, alguns casos exigem utilizar todo o espaço criado (LALAMA *et al.*, 2006).

O mini-implante atende a essa necessidade, uma vez que os dentes, que antes serviam como ancoragem, agora permanecem imóveis com o seu uso (ARISMENDI *et al.*, 2006). Surge, assim, um novo conceito em ortodontia denominado de ancoragem absoluta (NASCIMENTO; ARAÚJO; BEZERRA, 2006).

A ortodontia contemporânea tem se beneficiado com o uso da ancoragem esquelética, devido à sua eficácia em produzir resultados bastante satisfatórios. Os sistemas utilizados originam-se de duas linhas: o primeiro tipo, proveniente do implante dentário osteointegrado, é utilizado em áreas de osso pouco denso e corticais mais finas. Entre esses, estão os implantes ortodônticos com tamanho menor que os implantes dentários convencionais e superfícies semelhantes, promovendo a osteointegração. Nesta categoria, estão os implantes retro molares e os palatinos, utilizados para ancoragem indireta. O segundo tipo de sistema são os mini-implantes, que possuem superfícies lisas e não permitem a osteointegração. Eles são projetados para receber cargas imediatas e possuem diâmetros menores que o primeiro tipo. Esses podem ser utilizados como ancoragem direta ou indireta (SQUEFF *et al.*, 2008).

A ancoragem esquelética absoluta teve início com a utilização de implantes com finalidade protética. No entanto, para que esses implantes sejam bem aceitos pelos pacientes e possam ser utilizados de maneira ideal com essa finalidade, é necessário que apresentem as seguintes características: tamanho reduzido, fácil colocação,



capacidade de receber cargas imediatas, utilização com diversas mecânicas ortodônticas, fácil remoção e baixo custo (ARAÚJO *et al.*, 2006).

Esta revisão de literatura tem como objetivo mostrar as vantagens do uso de mini-implantes como ancoragem na mecânica de retração anterior, seus sítios de instalação, ativação, possíveis vetores de força vertical e a utilização dos mini-implantes em outras mecânicas ortodônticas.

2. REVISÃO DE LITERATURA

2.1 MINI-IMPLANTES

O mini-implante, também conhecido como microimplante, miniparafuso ou dispositivo de ancoragem esquelética temporária, é composto por três partes: cabeça, perfil transmucoso ou pescoço e corpo. A cabeça corresponde à parte exposta na cavidade bucal e serve para o acoplamento de dispositivos ortodônticos. Nela, pode-se encontrar um orifício, um botão, um gancho ou até mesmo um design de braquete que proporciona um controle tridimensional. O perfil transmucoso é a parte submersa na mucosa, enquanto o corpo ou ponta ativa é a porção intraóssea do mini-implante (CURIEL-MEZA *et al.*, 2013).

Os principais sistemas de ancoragem esquelética disponíveis no mercado nacional e internacional são fabricados em titânio de grau V de pureza Garcia e Castillo (2011), cuja característica é não viabilizar a formação de interface osteointegrável. Isso é importante porque esses mini-implantes deverão ser removidos após a conclusão de sua função durante o tratamento ortodôntico (ARAÚJO *et al.*, 2006). Podem ser encontrados em diâmetros entre 1,2 mm e 2 mm e comprimentos de 4 mm a 12 mm (LIMA *et al.*, 2010; NAMIUCHI JUNIOR *et al.*, 2013; NASCIMENTO; ARAÚJO; BEZERRA, 2006; JARDIM, 2009). A escolha depende do espaço e do tipo de osso no local de instalação. Se for necessária a instalação do mini-implante em osso trabecular, será indicada uma peça de comprimento longo para obter estabilidade. No entanto, se o osso cortical for suficiente para torná-lo estável, uma peça de comprimento menor pode ser utilizada.



Deve-se levar em consideração, na escolha do mini-implante, o padrão facial de crescimento do paciente. Para pacientes braquifaciais e mesofaciais, pode-se optar por um mini-implante de diâmetro e comprimento menor. No entanto, para pacientes dolicofaciais, o mini-implante deve ter diâmetro e comprimento maiores para garantir estabilidade no osso mais frágil desses pacientes (NAMIUCHI JUNIOR *et al.*, 2013). Moon *et al.*, (2010) confirmaram que o padrão esquelético facial está relacionado com a densidade e espessura do osso cortical, sendo a característica da cortical óssea um fator importante para a estabilidade do mini-implante.

Pithon *et al.* (2008) avaliaram a deformação e fratura de mini-implantes ortodônticos de diferentes marcas comerciais submetidos a carregamentos na direção perpendicular ao seu comprimento. Concluíram que a resistência do mini-implante está diretamente relacionada ao seu formato e que, apesar das diferenças existentes entre eles, todos mostraram-se aptos para utilização clínica. As marcas avaliadas estão apresentadas no Quadro 1.

Segundo os autores Arismendi *et al.* (2006), Lalama *et al.* (2006), Malkoç *et al.* (2012), Marassi e Marassi (2008) e Zucoloto e Carvalho (2008), os mini-implantes podem ser utilizados para várias finalidades, tais como: intrusão de um ou mais elementos dentários, retração de um dente ou grupo de dentes, mesialização de molares, distalização de molares, verticalização de molares, correção de linha média, ajuste do plano oclusal inclinado, tracionamento de dentes inclusos, correção de mordida cruzada posterior e bloqueio intermaxilar. Eles fornecem ancoragem quando há um número reduzido de dentes para a aplicação de recursos convencionais ou quando esses dentes apresentam suporte ósseo reduzido, evitando assim efeitos reativos adversos.

São classificados, quanto à forma de instalação, em autoperfurantes, que dispensam a brocagem prévia e oferecem menor risco de perfuração de raízes, e auto-roscantes, que, por não possuírem pontas ativas perfurantes, necessitam de brocagem prévia à sua instalação (CONSOLARO *et al.*, 2008).



Os autoperfurantes, por não necessitarem de fresagem óssea, têm processo operatório mais simples e rápido. Acredita-se que esses apresentem maior estabilidade primária e ofereçam maior resistência à aplicação de carga ortodôntica imediata (ARAÚJO *et al.*, 2006).

Quadro 1 - Distribuição da amostra com seus respectivos diâmetros e comprimentos.

Marcas comerciais	Diâmetro	Comprimento	Tipo
Mondeal	1,5	7	Autoperfurante
Neodent	1,6	7	Autoperfurante
SIN	1,6	8	Autoperfurante
INP	1,5	6	Autoperfurante
Titanium Fix	1,5	5	Autorrosqueável

Fonte: Pithon *et al.*, 2008.

Araújo *et al.* (2012) avaliaram o movimento de retração anterior em massa usando mini-implantes ortodônticos como ancoragem e a estabilidade destes em seu local de instalação. Para isso, foram realizados exames radiográficos cefalométricos inicial e final para verificar se os mini-implantes permaneceram estacionários e observar o deslocamento dos incisivos e dentes posteriores. Os resultados mostraram que, dos 18 mini-implantes avaliados, 8 mesializaram (média de 0,45 milímetros) e 3 extruíram (média de 0,14 milímetros). Os incisivos superiores retraíram em média 4,21 milímetros, extruíram 0,33 milímetros e inclinaram 10,3°. Não houve modificação na posição dos dentes posteriores. Os autores chegaram à conclusão de que, apesar de ter ocorrido um pequeno deslocamento dos mini-implantes, estes ainda proporcionaram uma adequada ancoragem para a retração dos dentes anteriores, uma vez que não houve perda de ancoragem nos dentes posteriores.

Sua técnica de instalação é simples e pouco invasiva, não havendo necessidade de terapia medicamentosa prévia ou após a cirurgia de inserção, o que proporciona conforto ao paciente (SQUEFF *et al.*, 2008). No entanto, para garantir a segurança na instalação dos mini-implantes, é necessária uma avaliação clínica e radiográfica, a fim de observar a quantidade de osso e a proximidade entre as raízes, evitando perfurações ou danos radiculares.



Matzenbacher *et al.* (2008) avaliaram a efetividade dos métodos de diagnóstico por imagem utilizados na localização vertical de sítios eleitos para a inserção de mini-implantes e concluíram, com o estudo, que a tomografia computadorizada de feixe cônico foi o exame mais preciso. A radiografia interproximal pode ser utilizada com reserva, enquanto a radiografia periapical apresentou resultados insatisfatórios, sendo contraindicada para esse fim.

Entretanto, a tomografia computadorizada tem um custo relativamente alto e expõe o paciente a uma elevada dose de radiação, o que dificulta o seu uso. Consolaro e Romano (2014) afirmaram que era aconselhável, para o planejamento da instalação do mini-implante, a realização de uma análise em 3D por meio de tomografia computadorizada volumétrica ou até mesmo por meio de radiografias periapicais utilizando as técnicas da bisettriz, interproximais e oclusais com película periapical.

2.2 LOCAIS PARA INSTALAÇÃO

Para o sucesso na utilização do mini-implante como recurso de ancoragem, é importante um planejamento cuidadoso e individualizado para cada situação. Após a determinação do plano de tratamento para correção da maloclusão em questão, o ortodontista definirá a quantidade e os locais de instalação dos mini-implantes. Uma avaliação clínica preliminar, com palpação digital do véstibulo, auxiliará na identificação das raízes dos dentes. Em seguida deve-se fazer um estudo criterioso, analisando radiograficamente a disponibilidade óssea para a instalação dos dispositivos de ancoragem (ARAÚJO *et al.*, 2006).

Os miniparafusos podem ser utilizados como ancoragem direta, quando a carga é aplicada diretamente no dispositivo, ou como ancoragem indireta, quando as forças são aplicadas na unidade dentária e estabilizadas pelos mini-implantes (BLAYA *et al.*, 2010).

Para retração anterior na maxila, o sítio de escolha é o processo alveolar vestibular entre o segundo pré-molar e o primeiro molar para ancoragem direta, quando o dispositivo para retração é acoplado direto no mini-implante ou indireta, conjugando-



se o mini-implante ao segundo pré-molar. Caso não seja possível a instalação nesse local por falta de espaço entre as raízes ou exodontia do segundo pré-molar, pode-se optar por outros locais como: processo alveolar palatino entre primeiro e segundo molares, usando como ancoragem indireta ou direta com aparelhos fixos linguais; processo alveolar vestibular entre primeiro e segundo molares, com ancoragens indiretas; sutura palatina mediana, ligando-se o mini-implante a uma barra transpalatina (MARASSI e MARASSI, 2008).

Na mandíbula, o sítio de primeira escolha, quando possível, é o processo alveolar vestibular entre o primeiro e o segundo molares para ancoragem indireta, estabilizando assim o primeiro molar. Como locais alternativos, têm-se o processo alveolar vestibular entre o segundo pré-molar e o primeiro molar, para ancoragem direta, distal do segundo molar ou região retro molar, para ancoragem indireta (MARASSI e MARASSI, 2008).

Para a intrusão dos incisivos superiores, o local de instalação depende da inclinação desses dentes. Quando estão dispostos verticalmente ou retroinclinados, recomenda-se utilizar um único mini-implante na linha média, o mais alto possível, próximo à espinha nasal anterior. Para os incisivos inferiores, nessas mesmas condições, deve-se posicionar o mini-implante entre os incisivos centrais, o mais baixo possível. Quando os incisivos estão em boa inclinação axial, sugere-se o uso de dois mini-implantes, um de cada lado, entre os incisivos laterais e caninos, para que a linha de força passe próximo ao centro de resistência desses dentes, não alterando, assim, sua inclinação (ARAÚJO *et al.*, 2008).

Quando se deseja a intrusão do canino, tendo este uma boa inclinação axial, utilizam-se dois mini-implantes vestibulares, um na posição mesial e outro na posição distal, para que o canino não angule durante a mecânica.

Na intrusão de dentes posteriores, se apenas um elemento encontra-se extruído, devem-se instalar dois mini-implantes, um no lado vestibular e outro no lado palatino, sendo um na posição mesial e outro na posição distal. Quando vários dentes estão extruídos, estes devem ser unidos em blocos e dois mini-implantes devem ser



instalados da mesma forma que para um único dente. Pois, mesmo para um número maior de dentes, dois mini-implantes suportam bem a carga (ARAÚJO *et al.*, 2008).

Para a mesialização de molares, os mini-implantes devem ser instalados, preferencialmente, o mais próximo possível do plano oclusal, evitando o vetor intrusivo. A colocação de um mini-implante no lado vestibular e outro no lado palatino evita a rotação do molar mesializado (JANSON e SILVA, 2008).

Borges e Mucha (2010) avaliaram a densidade óssea alveolar e basal do maxilar e da mandíbula em vários locais, afirmando que a densidade óssea é um dos fatores determinantes para o sucesso do mini-implante. Concluíram que a maior densidade óssea na maxila estava entre os pré-molares, enquanto a tuberosidade maxilar apresentava a menor densidade óssea. Na mandíbula, observou-se uma progressão de densidade de anterior para posterior, sendo a região retro molar aquela com maior densidade óssea.

Um estudo realizado por Deguchi *et al.* (2016) avaliou a quantidade e espessura da cortical óssea em vários locais da maxila e da mandíbula, bem como a distância entre as raízes dos pré-molares e molares, para determinar o comprimento e diâmetro mais adequados do mini-implante para ancoragem. Concluíram que o local mais seguro para a colocação do mini-implante é na posição mesial ou distal do primeiro molar, e o tamanho ideal do mini-implante é de 1,5 mm de diâmetro ou menor, com cerca de 6 a 8 mm de comprimento.

2.3. ATIVAÇÃO DO DISPOSITIVO

A aplicação de força deve ser imediata à instalação do mini-implante, pois, devido à sua superfície lisa, não ocorre osteointegração, mas sim uma retenção mecânica (CONSOLARO e ROMANO, 2014).

O carregamento precoce dos mini-implantes otimiza o tratamento ortodôntico, reduzindo conseqüentemente o tempo de tratamento, facilitando o planejamento e diminuindo o período de permanência do metal no tecido ósseo (SERRA *et al.*, 2007).



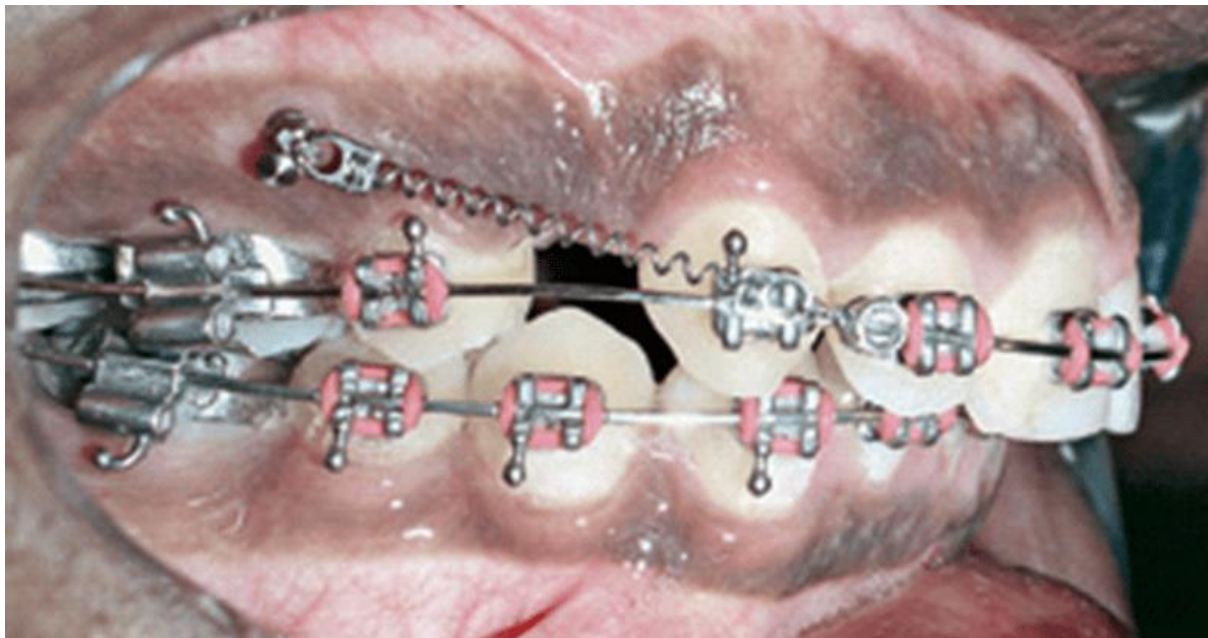
A intensidade de carga varia de acordo com o tipo de movimento. Para a retração inicial do canino, a carga pode variar de 50g a 100g, enquanto que para a retração anterior em massa, a carga inicial é de 150g a 200g, permitindo aumentar a intensidade para 300g (ARANTES *et al.*, 2012; JANSON; SANT'ANA; VASCONCELOS, 2006). Consolaro *et al.* (2008) relataram que a força pode ser gradualmente aumentada até 350g, dependendo da quantidade de osso, espessura da cortical e densidade óssea.

2.4 AVALIAÇÃO DOS VETORES DE FORÇA NA RETRAÇÃO ANTERIOR

A mecânica de retração causa a extrusão dos dentes anteriores, aumentando a sobremordida. Em casos em que isso está contraindicado, deve-se planejar o posicionamento do mini-implante o mais apical possível e usar um gancho anterior curto para gerar um vetor de força intrusivo (Figura 1). A instalação mais apical é limitada pela disponibilidade da faixa de gengiva inserida e pela presença do seio maxilar. Quando a retração é unilateral, o vetor de força intrusivo se torna desfavorável, podendo causar uma inclinação do plano oclusal frontal devido à intrusão de apenas um lado (MARASSI e MARASSI, 2008).

FIGURA 1 - Retração anterior com vetor de força intrusivo para incisivos superiores

[caption id="attachment_145642" align="aligncenter" width="781"]

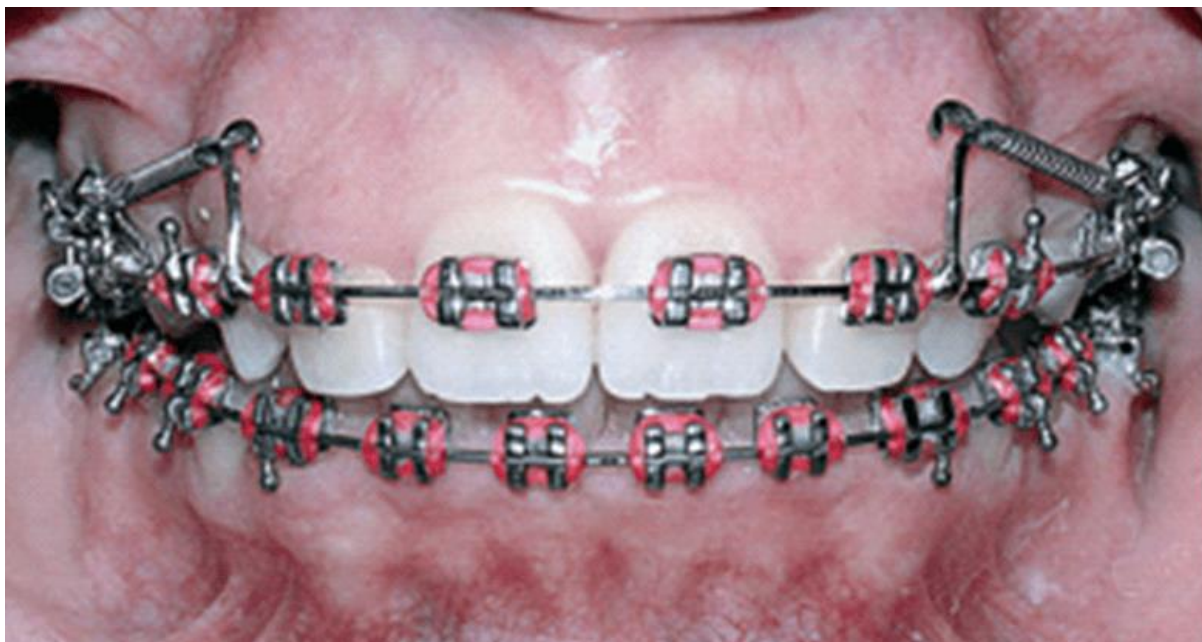

Fonte: Marassi e Marassi 2008.

À medida que a retração progride, o ponto de aplicação de força (gancho anterior) se aproxima do mini-implante, fazendo com que a linha de ação da força fique mais vertical e aumente o vetor de força intrusivo nos dentes anteriores. É favorável aumentar a altura do gancho para diminuir esse efeito.

Em casos de mordida aberta anterior, o mini-implante deve ser instalado próximo ao fio e o gancho anterior deve ser longo, resultando em um vetor de força extrusivo para o fechamento da mordida (JARDIM, 2009). Nesses casos, deve-se observar a quantidade de exposição dos incisivos superiores, pois essa mecânica causa rotação do plano oclusal no sentido horário, aumentando a exposição desses dentes (Figura 2).

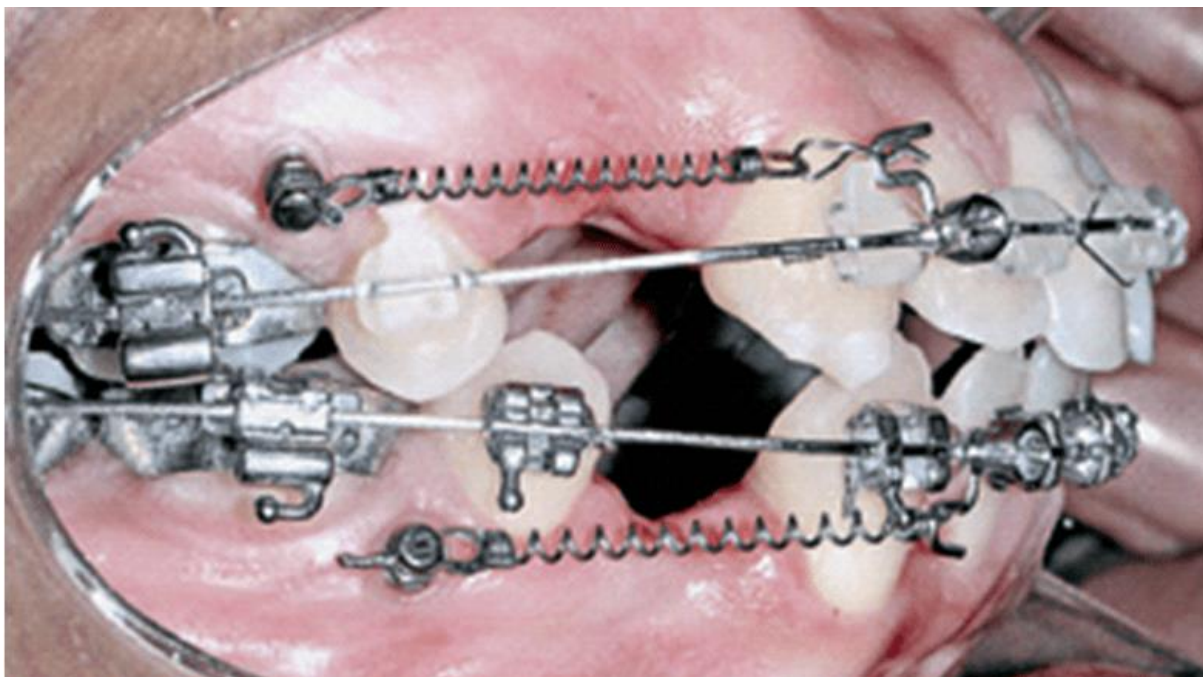
FIGURA 2 - Retração anterior com vetor de força extrusivo para os incisivos superiores



Fonte: Marassi e Marassi 2008.

Quando o paciente apresenta sobremordida normal ou próxima do normal, utiliza-se um vetor de força ligeiramente intrusivo para compensar a tendência natural de extrusão durante a retração anterior (MARASSI e MARASSI, 2008) (Figura 3).

FIGURA 3 - Retração anterior com vetor de força intermediário para os incisivos superiores e inferiores



Fonte: Marassi e Marassi 2008.

De acordo com Janson, Sant'ana e Vasconcelos (2006), na mecânica de retração anterior, é interessante posicionar a cabeça do mini-implante próxima ao fio ortodôntico, de forma a aplicar a força de maneira mais horizontal, evitando vetores verticais que possam causar atrito durante o deslizamento.

Os mini-implantes devem ser instalados na mesma altura tanto no lado direito quanto no esquerdo, a fim de evitar a inclinação do plano oclusal frontal. No entanto, quando ocorre a inclinação do plano oclusal frontal, é necessário posicionar o mini-implante em uma altura maior no lado onde o plano oclusal está mais baixo ou utilizar um gancho anterior menor nesse lado. Dessa forma, ao inserir os mini-implantes na mesma altura, é possível corrigir a inclinação.

Inclinações oclusais mais severas podem ser encontradas em pacientes com perda dentária, portadores de assimetrias faciais e em algumas patologias específicas. Nessas situações, os mini-implantes são uma boa opção para a intrusão do segmento do arco dentário desnivelado (ARAÚJO *et al.*, 2008).



2.5 COMPLICAÇÕES

Podem ocorrer algumas complicações com a utilização dos mini-implantes. Portanto, é importante que ortodontistas, cirurgiões e o próprio paciente estejam cientes dos problemas que podem surgir durante o uso deste tipo de ancoragem. Eventualmente, pode ser necessária a reinstalação de mini-implantes para que os objetivos do tratamento ortodôntico sejam alcançados.

Uma das complicações é a infecção e a inflamação ao redor do mini-implante devido à quebra da cadeia asséptica durante a instalação ou, mais comumente, à falta de higienização eficiente por parte do paciente. É importante fornecer orientações de higiene pós-cirúrgica para garantir a estabilidade do mini-implante. Nos primeiros 14 dias, o paciente deve higienizar o local com uma escova periodontal ultra suave embebida em uma solução de gluconato de clorexidina a 0,12%, durante 30 segundos, duas vezes ao dia. A partir do 15º dia, a higienização da área e demais regiões deve ser realizada com uma escova macia e creme dental contendo triclosan, além de bochechos com um colutório antisséptico à base de triclosan 0,03% durante 30 segundos. Recomenda-se também fazer consultas semanais para controle durante o primeiro mês (NASCIMENTO; ARAÚJO; BEZERRA, 2006).

Outras complicações relacionadas à utilização do mini-implante incluem o risco de contato do mini-implante com o ligamento periodontal ou raízes dentárias, perfuração de raízes dentárias, mobilidade ou deslocamento do mini-implante e até mesmo a deglutição do mini-implante.

Kim e Kim (2011) realizaram um estudo onde instalaram mini-implantes em porcos para avaliar a reparação tecidual. Os mini-implantes foram implantados nos 4 quadrantes de modo a entrar em contato ou se aproximar das raízes dentárias. Os porcos foram sacrificados em intervalos de 4 semanas a 16 semanas, e foram feitos cortes histológicos que foram posteriormente analisados. Os autores chegaram à conclusão de que a remoção imediata dos mini-implantes resulta na reparação do cimento, enquanto deixar o mini-implante no local leva a um atraso na reparação tecidual ou até mesmo à ausência dela. Kuroda *et al* (2007) destacaram que a



proximidade do mini-implante com as raízes é um fator de risco importante para o insucesso de sua instalação.

Fraturas do mini-implante também podem ocorrer, geralmente devido à força excessiva aplicada pelo operador, especialmente em mini-implantes com diâmetros menores que 1,5 mm. De acordo com Pithon *et al.* (2008), a redução nas dimensões dos mini-implantes proporciona maior variedade em relação aos locais de inserção e reduz os riscos de lesão radicular. No entanto, essa redução acarreta uma diminuição na resistência mecânica do mini-implante, resultando conseqüentemente em uma força máxima menor para que ocorra deformação permanente e fratura do mini-implante.

3. DISCUSSÃO

A ancoragem por meio de mini-implantes tornou-se uma alternativa única no tratamento de pacientes com maloclusões dentárias, assim como para pacientes edêntulos parciais, nos quais a ancoragem convencional estaria limitada (MACHADO *et al.*, 2011).

O mini-implante é hoje o dispositivo de ancoragem com resultados mais previsíveis para a mecânica de retração anterior, devido a vários fatores, entre eles: possui uma técnica simples de instalação e remoção, diminui o tempo de tratamento, possibilita a variação do vetor de força vertical e não causa prejuízos estéticos ao tratamento.

Pode ser instalado em vários sítios anatômicos devido ao seu tamanho reduzido. Borges e Mucha (2010), ao avaliarem a densidade óssea, concluíram que o local de escolha para a instalação do mini-implante na maxila estava entre os pré-molares. Na mandíbula, observou-se uma progressão de densidade de anterior para posterior. Por sua vez, no estudo realizado por Deguchi *et al.* (2016), considerando a quantidade e espessura da cortical óssea na maxila e mandíbula, concluiu-se que o local mais seguro para a instalação do mini-implante seria na mesial ou distal do primeiro molar.

Outra vantagem do mini-implante é a sua estabilidade sob a força ideal a ser aplicada na mecânica, permitindo que essa aplicação de força seja imediata após a sua



instalação (VILLELA *et al.*, 2014). Arantes *et al.* (2012) e Janson, Sant'ana e Vasconcelos (2006), concordaram que a carga inicial para retração anterior é de 150g a 200g, podendo chegar a 300g. De acordo com Consolaro *et al.* (2008), a força pode ser elevada gradualmente, podendo chegar a até 350g.

A estabilidade do mini-implante é proporcional ao seu comprimento, ou seja, quanto maior for a profundidade de inserção, melhor será a estabilidade. No entanto, é importante levar em consideração a proximidade da raiz no local de implantação. Existe o risco de contato da raiz e ocorrência de lesões teciduais graves durante o procedimento de perfuração do mini-implante, o que pode resultar em reabsorção radicular ou anquilose. O uso de mini-implantes de menor tamanho pode reduzir o contato com a raiz e o dano tecidual. No entanto, é preciso ter em mente que mini-implantes menores podem não apresentar uma estabilidade favorável (LEE *et al.*, 2010).

De acordo com Serra *et al.* (2007), a redução das dimensões dos mini-implantes diminui os riscos de lesão radicular e oferece maior flexibilidade em relação ao local de instalação. No entanto, essa redução também resulta em uma diminuição da resistência mecânica do implante, o que reduz a máxima força em torção antes da deformação permanente e fratura.

A correta escolha do ponto de inserção do mini-implante é de fundamental importância para o sucesso do procedimento cirúrgico. Como geralmente o espaço interradicular é restrito, é justificada a preocupação em relação à técnica radiográfica utilizada para esse fim. Matzenbacher *et al.* (2008) e Consolaro e Romano (2014) afirmaram que a tomografia computadorizada é o exame de escolha para a instalação do mini-implante. No entanto, Matzenbacher mencionou que o custo da tomografia pode dificultar seu uso. Consolaro e Romano (2014) também recomendaram o uso de radiografias periapicais pela técnica da bisettriz, radiografias interproximais e oclusais com película periapical.

Apesar de sua instalação ser simples para profissionais habilitados, o uso de mini-implantes pode apresentar riscos, tais como o contato com raízes dentárias vizinhas,



perfurações de raízes, mucosite, contaminação e fratura do mini-implante. A higienização adequada é fundamental para manter os mini-implantes dentro dos padrões de normalidade (CONSOLARO *et al.*, 2008), com o objetivo de evitar complicações decorrentes da inflamação da mucosa bucal e peri-implantar, que podem comprometer a estabilidade dos mini-implantes após sua instalação e ativação (JARDIM, 2009).

4. CONSIDERAÇÕES FINAIS

Na atualidade, o mini-implante é um dispositivo de ancoragem vantajoso na fase de retração anterior, pois não requer a colaboração do paciente, sendo bem aceito por eles. Além disso, possui uma técnica simples de instalação e remoção, desde que cuidadosamente planejada por meio de exame clínico e radiográfico. Os mini-implantes podem ser ativados imediatamente após a instalação, permitindo a movimentação simultânea de vários dentes sem prejudicar o sistema de ancoragem. O uso da ancoragem esquelética proporciona ao ortodontista segurança em diversas mecânicas ortodônticas.

REFERÊNCIAS BIBLIOGRÁFICAS

ARANTES, F. M.; *et al.* Mini-implant and Nance button for initial retraction of maxillary canines: a prospective study in cast models. **Dental Press J Orthod**, v. 17, n.4, p. 134-139, jul/ago. 2012.

ARAÚJO, L. H.; *et al.* Mass retraction movement of the anterior upper teeth using orthodontic mini-implants as Anchorage. **Oral Maxillofac Surg**, v. 16, p. 95-99, 2012.

ARAÚJO, T. M.; *et al.* Ancoragem esquelética em ortodontia com mini-implantes. **R. Dental Press Ortodon Ortop Facial**, Maringá, v. 11, n. 4, p 126-156, jul/ago, 2006.

ARAÚJO, T. M.; *et al.* Intrusão dentária utilizando mini-implantes. **Rev. Clin. Ortodon Dental Press.**, Maringá, v.13, n.5, p.36-48, set/out. 2008

ARISMENDI, J. A.; *et al.* Mini-implantes como anclaje em ortodoncia. **Revista facultad de Odontologia Universidad de Antioquia**, v.18, n. 1, p 82-94, jul/dez. 2006.

BLAYA, M. G. *et al.* Patient's perception on mini-screws used for molar distalization. **Rev. Odonto Ciênc**, v. 25, n. 3, p. 266-270, 2010.



BORGES, M. S.; MUCHA, J. N. Bone density assessment for mini-implants position. **Dental Press J Orthod**, v.15, n. 6 p.58 e 1-9, nov. 2010.

CONSOLARO, A.; ROMANO, F. L. Reasons for mini-implants failure: choosing installation site should be valued. **Dental Press J Orthod**, v.19, n. 2, p. 18-24, mar/abr. 2014.

CONSOLARO, A.; *et al.* Mini-implantes: pontos consensuais e questionamentos sobre o seu uso clínico. **Rev. Clin. Ortodon Dental Press.**, Maringá, v.13, n.5, p.20-27, set/out. 2008.

CURIEL-MEZA, B. Y.; RIVAZ-GUTIÉRREZ, R.; DIAZ-PEÑA, R. Uso de microimplantes en el tratamiento de ortodoncia. **Revista Tamé**, v. 2, n. 4, p. 126-132, 2013.

DEGUCHI, T.; *et al.* Quantitative evaluation of cortical bone thickness with computed tomographic scanning for orthodontic implants. **Am J Orthod Dentofacial Orthop**, v. 129, n. 6, p. 721 e 7-2, June 2006.

JANSON, M.; SANT'ANA, E.; VASCONCELOS, W. Ancoragem esquelética com mini-implantes: incorporação rotineira da técnica na prática ortodôntica. **Revista Clinica Dental Press**, Maringá, v. 5, n. 4, p. 85-100, ago/set. 2006.

JANSON, M.; SILVA, D. A. F. Mesialização de molares com ancoragem em mini-implantes. **R. Dental Press Ortodon Ortop Facial**, Maringá, v. 13, n. 5, p.88-94, set/out. 2008.

JARDIM, F. L. Utilização de mini-implante na orthodontia. **Rev. Saúde e Pesquisa**, v. 2, n.3, p. 417-426, set/dez. 2009.

KIM, H.; KIM, T. Histologic evaluation of root-surface healing after root contact or approximation during placement of mini-implants. **American Journal of Orthodontics and Dentofacial Orthopedics**. v.139, n. 6, p. 752-760, jun. 2011.

KURODA, S.; *et al.* Root proximity is a major fator for screw failure in orthodontic Anchorage. **Am J Orthod Dentofacial Orthop**, v. 13, n.1, p. 68-72, 2007.

LALAMA, J.; *et al.* Microimplantes como anclaje absoluto em ortodoncia. **Rev. Ateneo Argent. Odontol**, v. 45, n. 1, p. 6-11, jan/abr. 2006.

LEE, Y.K.; *et al.* Root and Bone Response to the Proximity of a Mini-Implant under Orthodontic Loading. **The Angle Orthodontist**. V. 80, n. 3, p. 452-458, 2010.

LIMA, L. A. C.; *et al.* Mini-implante como ancoragem absoluta: ampliando os conceitos de mecânica ortodôntica. **Innov Implante J**, São Paulo, v.5, n.1, p.85-91, jan/abr. 2010.



MACHADO, J. C. B.; *et al.* Movimentação ortodôntica com mini-implantes: relato de caso clínico. **Revista Stomatos**, Canoas, v. 17, n. 32, p. 83-90, jan/jun 2011.

MALKOÇ, S.; *et al.* Real-time cell analysis of the cytotoxicity of orthodontic mini-implants on human gingival fibroblasts and mouse osteoblasts. **American Journal of Orthodontics and Dentofacial Orthopedics**. v.141, n.4, p.419-426, abr. 2012.

MARASSI, C.; MARASSI, C. Mini- implantes ortodônticos como auxiliares da fase de retração anterior. **Rev. Clin. Ortodon. Dental Press.**, Maringá, v.13, n.5, p. 57-75, set/out. 2008.

MOON, C.; *et al.* Relationship between vertical skeletal pattern and success rate of orthodontic mini-implants. **American Journal of Orthodontics and Dentofacial Orthopedics**. v. 138, n. 1, p51-57, jul. 2010.

NAMIUCHI JUNIOR, *et al.* Utilização do mini-implante no tratamento ortodôntico. **Revista Gaúcha Odont**, Porto Alegre, v. 61, suplemento 0, p. 453-460, jul/dez. 2013.

NASCIMENTO, M. H. A.; ARAÚJO, T. M.; BEZERRA, F. Microparafuso ortodôntico: instalação e orientação de higiene periimplantar. **Revista clín. ortodon. Dental Press**, Maringá, v. 5, n.1, p. 24-31, fev/mar. 2006.

GARCIA, L. M. P.; CASTILLO, Y. G. Mini implantes, una opción para el anclaje en Ortodoncia. **Gaceta Médica Espirituana**, v. 13, n. 3, p.1-10. 2011. Disponível em: <<https://www.medigraphic.com/cgi-bin/new/resumen.cgi?IDARTICULO=32514>>. Acesso em: 12 maio 2023.

PITHON, M. M. *et al.* Avaliação da resistência à flexão e fratura de mini-implantes ortodônticos. **Rev. Dent. Press Ortodon. Ortop. Facial**, Maringá, v.13, n.5, p.128-133, set/out. 2008. Disponível em: <<https://www.scielo.br/j/dpress/a/WGM78rF9GLcwL5h3Rj9LrFk/>>. Acesso em: 12 maio 2023.

SERRA, G. G. *et al.* Mini-implantes Ortodônticos Carregados Imediatamente - estudo in vivo. **Revista Matéria**, v. 12, n. 1 p. 111-119, 2007. Disponível em: <<https://www.scielo.br/j/rmat/a/BdgyYwg8C3MKZTckbM3pLWs/?lang=pt>>. Acesso em: 12 maio 2023.

SQUEFF, L. R. *et al.* Caracterização de mini-implantes utilizados na ancoragem ortodôntica. **R. Dental Press Ortodon Ortop Facial**, Maringá, v.13, n.5, p.49-56, set/out. 2008. Disponível em: <<https://www.scielo.br/j/dpress/a/knJHdzP3JjDK3S6R4rfWYJF/?format=pdf>>. Acesso em: 12 maio 2023.

VILLELA, H. M. *et al.* Utilização de elásticos intermaxilares e distalização de molares com miniparafusos nas correções das más oclusões de classe II com aparelhos autoligáveis: relato de casos. **Rev Clín Ortod Dental Press**, v. 13, n. 6, p. 41-58, dez



2014. Disponível em: <<https://www.dentalpress.com.br/portal/wp-content/uploads/2016/05/Rev.-Clin.-v13n6.pdf>>. Acesso em: 12 maio 2023.

ZUCOLOTO, C. S.; CARVALHO, A. S. Protocolo para ancoragem absoluta em ortodontia: miniparafuso. **Revista Gaúcha de Odontologia**. Porto Alegre, v. 56, n. 2, p. 201-205, 2008. Disponível em: <<https://pesquisa.bvsalud.org/portal/resource/pt/lil-487236>>. Acesso em: 12 maio 2023.

Enviado: 17 de Abril, 2023.

Aprovado: 07 de Junho, 2023.

¹ Pos-graduada em ortodontia pela Faculdade de Sete Lagos e graduada em odontologia pela Universidade Federal da Paraíba. ORCID: 0009-0001-0835-129X. Currículo Lattes: 2477166012495189.