



# RECONSTRUÇÃO DE INCISIVOS LATERAIS SUPERIORES CONÓIDES COM AUXÍLIO DO ENCERAMENTO DIAGNÓSTICO DIGITAL: RELATO DE CASO

## RELATO DE CASO

VIDINHA, Adria Cristina Borges<sup>1</sup>, ROCHA, Gabriel Bismarck dos Santos<sup>2</sup>, COSTA, Rayla Monisha Maia<sup>3</sup>, MEIRA, Joyce de Figueiredo<sup>4</sup>, SOUZA, Gabriel Catunda de<sup>5</sup>, MEIRA, Gabriela Figueiredo<sup>6</sup>, SÁ, Juliana Lopes de<sup>7</sup>

VIDINHA, Adria Cristina Borges. **Reconstrução de incisivos laterais superiores conóides com auxílio do enceramento diagnóstico digital: relato de caso.**

Revista Científica Multidisciplinar Núcleo do Conhecimento. Ano. 08, Ed. 06, Vol. 03, pp. 47-65. Junho de 2023. ISSN: 2448-0959, Link de acesso:

<https://www.nucleodoconhecimento.com.br/odontologia/incisivos-laterais>, DOI:

10.32749/nucleodoconhecimento.com.br/odontologia/incisivos-laterais

## RESUMO

O cirurgião-dentista apresenta um importante papel na odontologia moderna em conjunto com o avanço da tecnologia a favor dos procedimentos estéticos. Para corrigir discrepâncias de forma e tamanho dos dentes, várias técnicas podem ser indicadas com a finalidade de realizar o tratamento restaurador. Dessa forma, o objetivo deste trabalho foi realizar uma reanatomização de incisivos laterais conóides com o auxílio do enceramento diagnóstico digital e obtenção do modelo impresso. Tendo como conclusão de que o uso da tecnologia somado com as habilidades técnicas do operador facilita a obtenção de um equilíbrio estético através da reanatomização.

Palavras-chaves: Microodontia, Enceramento digital, CAD CAM, Resina composta, Planejamento digital.

## 1. INTRODUÇÃO

Atualmente, a grande maioria dos pacientes opta pela obtenção de sorrisos mais harmônicos esteticamente, uma tendência que levou à normalização de dentes com



coloração extremamente branca, com dimensões grandes, assim como proporcionais e alinhados no arco dentário (CASTRO; ORTIGOZA e MONTEIRO, 2019).

No entanto, Oliveira (2019) destaca que algumas anomalias dentárias, como por exemplo a Microdontia, alteram a dimensão das estruturas dos dentes, condição essa que afeta principalmente os incisivos laterais superiores, e tais alterações de desenvolvimento podem acontecer devido a fatores: hereditários, sistêmicos, ambientais, locais ou traumáticos, sendo o gênero de prevalência o feminino.

Logo, para que seja realizado o restabelecimento da anatomia de incisivos laterais conóides, uma das indicações é a restauração com utilização da resina composta, que permite ao profissional a realização de procedimentos como: contornos cosméticos, facetas pela técnica adesiva direta, que visam a reabilitação estética e funcional da oclusão dos pacientes (ABREU, 2012).

Diante desta indicação, o sistema restaurador direto com resina composta é uma opção de tratamento segura e eficaz, visto que seu emprego correto ao remanescente dentário viabiliza uma reabilitação oral com muito mais naturalidade. As restaurações em resina composta apresentam como vantagem o desempenho estético, uma vez que não necessita de desgaste dentário, o ônus é mais interessante ao paciente e, caso necessite de algum ajuste ou correção das restaurações, são facilmente recuperáveis em consultório, sem grandes custos adicionais. Por outro lado, as desvantagens são a baixa resistência ao desgaste, a infiltração marginal (cárie secundária) e dificuldades na devolução do contato proximal (FONSECA et al., 2013, BARROS, 2013).

De acordo com Neto et al. (2018) há algumas desvantagens da técnica de resina composta, porém é frequente os profissionais realizarem o tratamento de dentes conóides por meio da reanatomização ou plástica dental utilizando a mesma para os procedimentos, pois é uma escolha pela versatilidade do seu emprego. Além disso, é o procedimento mais simples, é uma opção também na confecção de facetas diretas, devido às suas propriedades físicas, rapidez, pois dispensa a etapa laboratorial, e ao preço mais acessível, quando comparado com as confeccionadas em cerâmica.



Entretanto, com o avanço da tecnologia na odontologia nos últimos anos, as possibilidades tecnológicas permitiram que o trabalho manual do cirurgião-dentista tivesse maior previsibilidade e segurança.

Nota-se esta importância citada anteriormente, quando Garcia et al (2018) destaca o enceramento diagnóstico digital como uma ferramenta valiosa para o planejamento oral reabilitador e deve ser priorizado, pois proporciona bons resultados aos tratamentos. E, Alves (2021) reforça o papel do enceramento diagnóstico digital ser preciso e planejamento adequado, sendo de suma importância, principalmente quando são necessárias grandes alterações nas estruturas dos dentes.

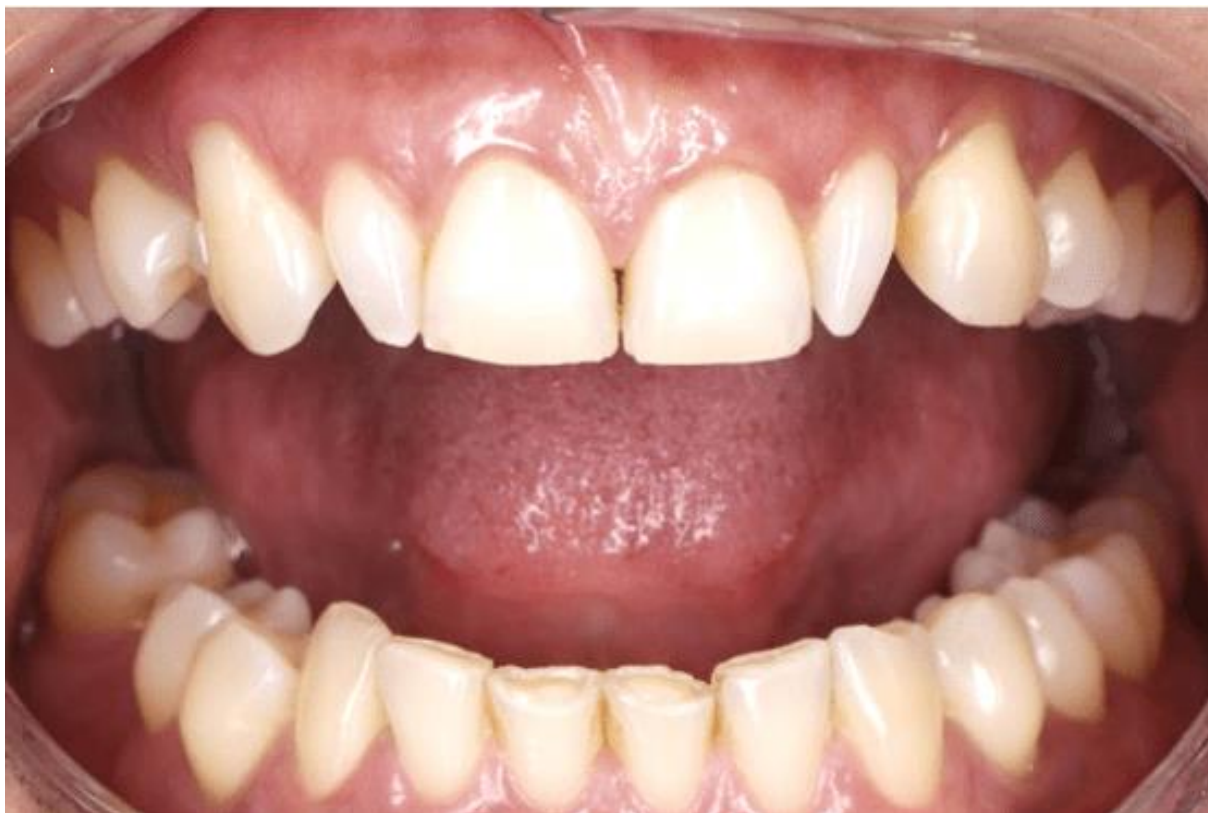Portanto, este trabalho tem por objetivo relatar através de um caso clínico de restabelecimento da anatomia de incisivos laterais conóides, utilizando a técnica de restauração direta com resina composta, harmonizando a estética dental, devolvendo a qualidade de vida e a autoestima do indivíduo.

## **2. RELATO DE CASO**

Paciente, 43 anos de idade, gênero feminino, procurou a Clínica Odontológica do Centro Universitário Fametro, tendo como queixa principal o tamanho dos dentes anteriores. Durante a anamnese verificou-se que o irmão e os filhos também apresentam microdontia dos incisivos. A paciente possui Psoríase, não possui hábitos nocivos e nem sensibilidade a medicamentos e alimentos, relata ter realizado cirurgias odontológicas sem complicações.

Nenhuma alteração foi encontrada na mucosa bucal. Presença de cálculo supragengival nos dentes inferiores e desgastes nos incisivos centrais e laterais inferiores, ausência do primeiro molar inferior direito, restauração insatisfatória do dente 16 e incisivos laterais conóides superiores apresentando as bordas méso-distal com diâmetro reduzido (Figura 1).

Figura 1- fotografia intrabucal frontal inicial da paciente



Fonte- autores,2023.

Levando em consideração a queixa da paciente e os achados da anamnese e avaliação clínica, o plano de tratamento proposto foi a adequação do meio bucal e a reconstrução anatômica dos incisivos laterais conóides com resina composta pela técnica direta.

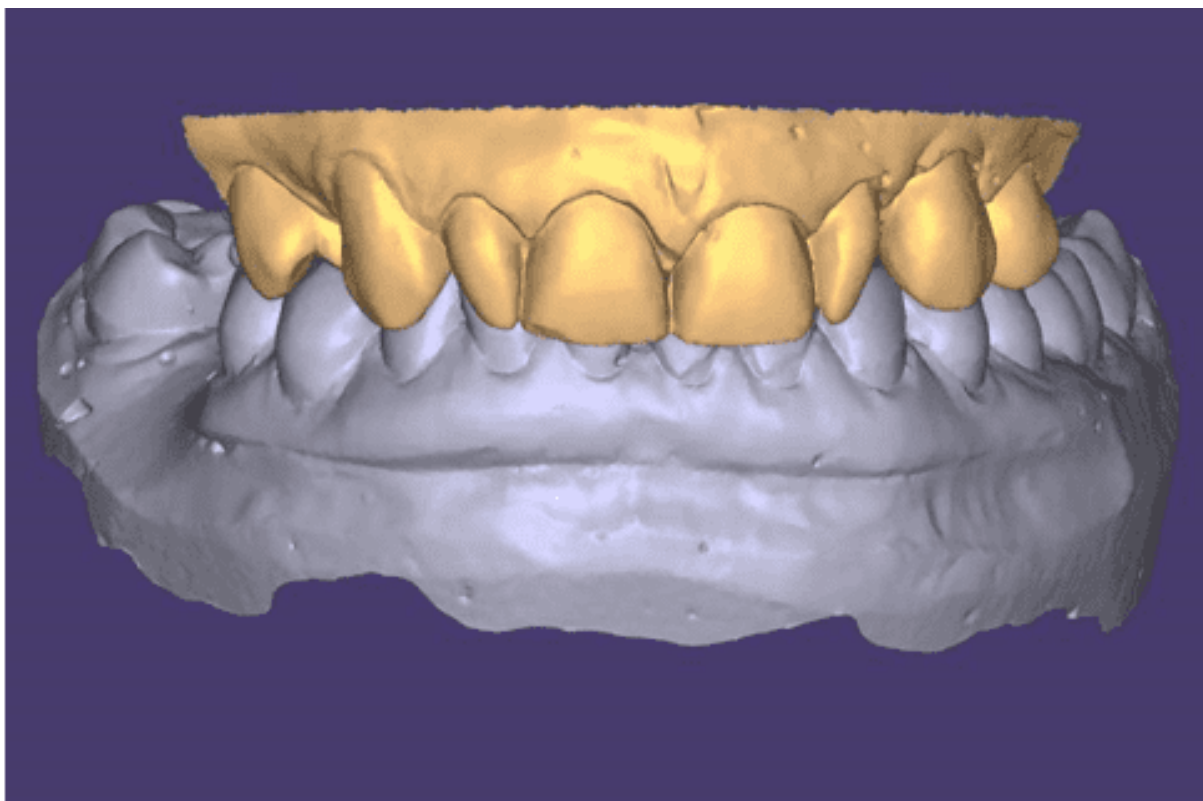
Após o consentimento da paciente, o tratamento foi iniciado pela adequação do meio bucal.

Na consulta seguinte, o clareamento dentário foi realizado utilizando o gel clareador WHITENESS HP AUTOMIXX 35% PLUS (FGM Dental Group, Joinville, SC, Brasil) conforme as recomendações do fabricante. A paciente foi orientada a continuar o tratamento por duas semanas em casa com o gel WHITENESS PERFECT 22% (FGM Dental Group, Joinville, SC, Brasil) com uso de moldeiras que foram previamente confeccionadas.



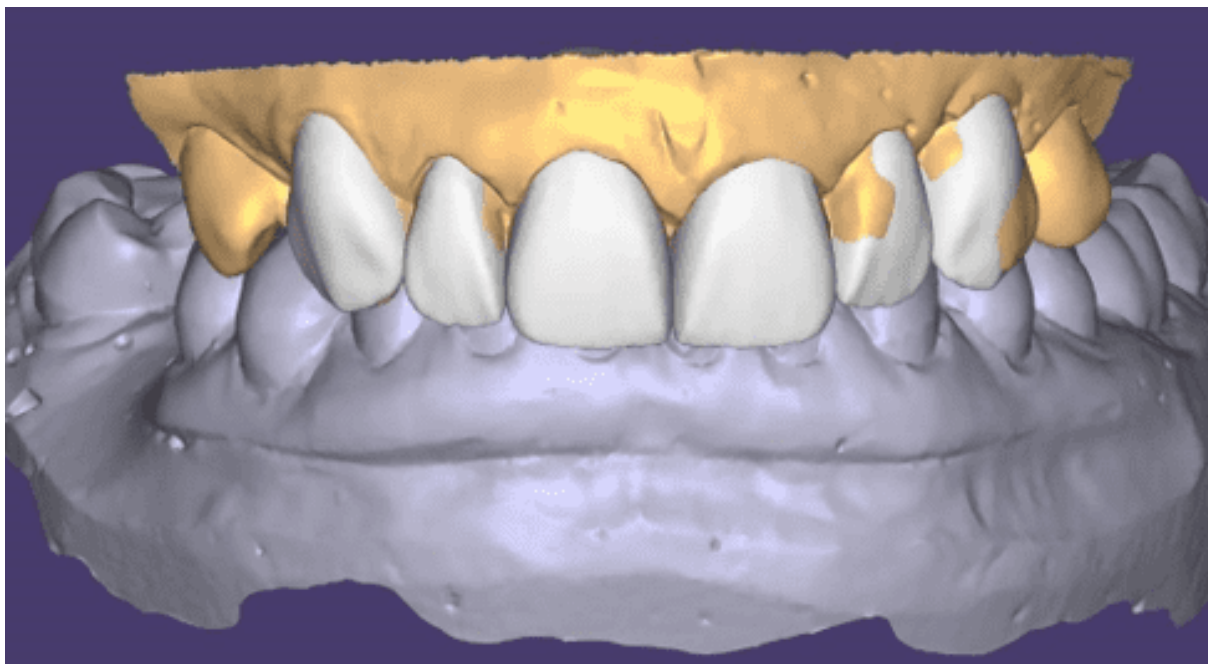
A moldagem da arcada superior e inferior foi realizada com silicone de condensação SPEEDEX (VIGODENT Indústria e Comércio, Rio de Janeiro, RJ, Brasil) e o registro da mordida com CERA 7 (ASFER INDÚSTRIA QUÍMICA LTDA, Santa Maria São Caetano do Sul, SP, Brasil), para obtenção do modelo de estudo e posterior escaneamento SCANNER AF SIRONA (SIRONA Dental Comércio de Produtos e Sistemas Odontológicos, São José, SC, Brasil) para realização do enceramento digital (Figura 2 e 3).

Figura 2 – Modelo Digitalizado por meio do Software EXO webview



Fonte- autores,2023.

Figura 3- Fotografia do enceramento digital realizado pelo Software EXO webview

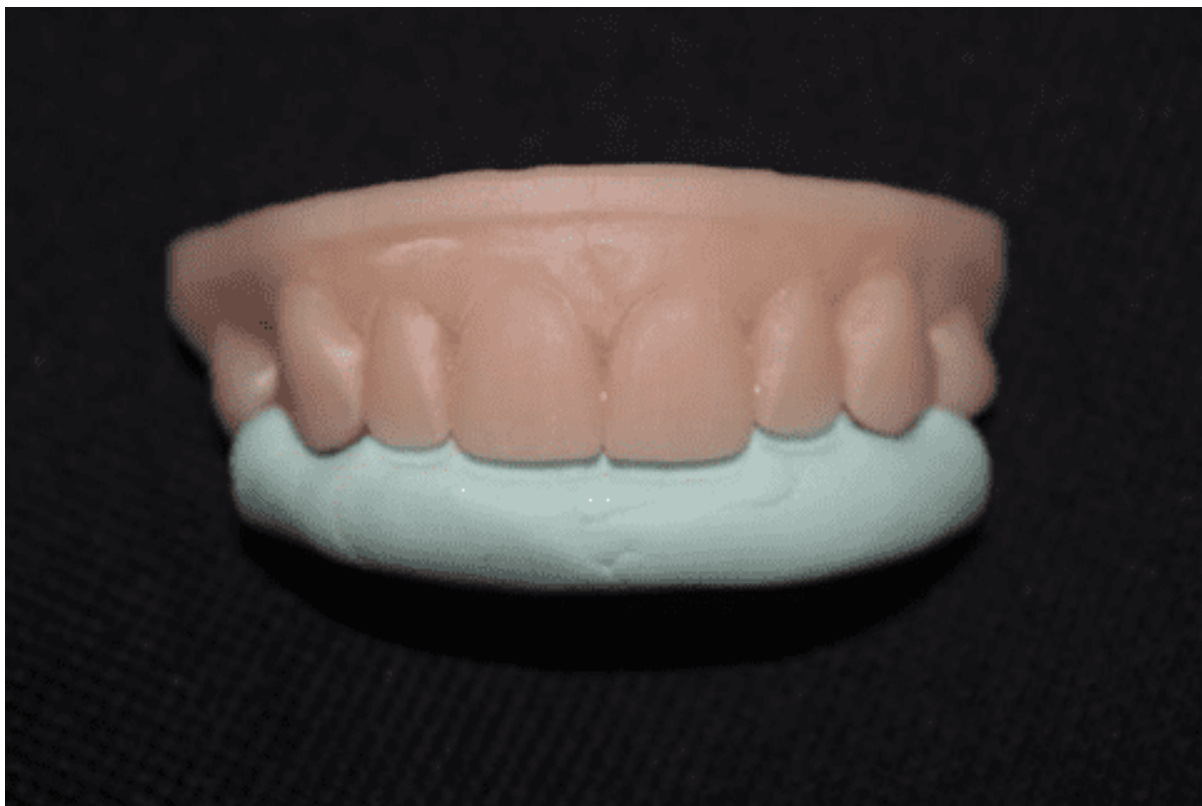

Fonte- autores,2023.

Durante o planejamento do enceramento digital diagnóstico foi constatado que o ideal seria que fossem realizados além dos incisivos laterais os incisivos centrais e caninos, para que assim o sorriso da paciente se tornasse mais harmonioso e proporcional.

Após a aprovação do enceramento digital diagnóstico e planejamento do caso pela paciente foi confeccionada uma muralha palatina com silicone denso SPEEDEX (VIGODENT Indústria e Comércio, Rio de Janeiro, RJ, Brasil) como um guia de restauração direta (Figura 4).

Figura 4 – Prova da guia de silicone no modelo 3D

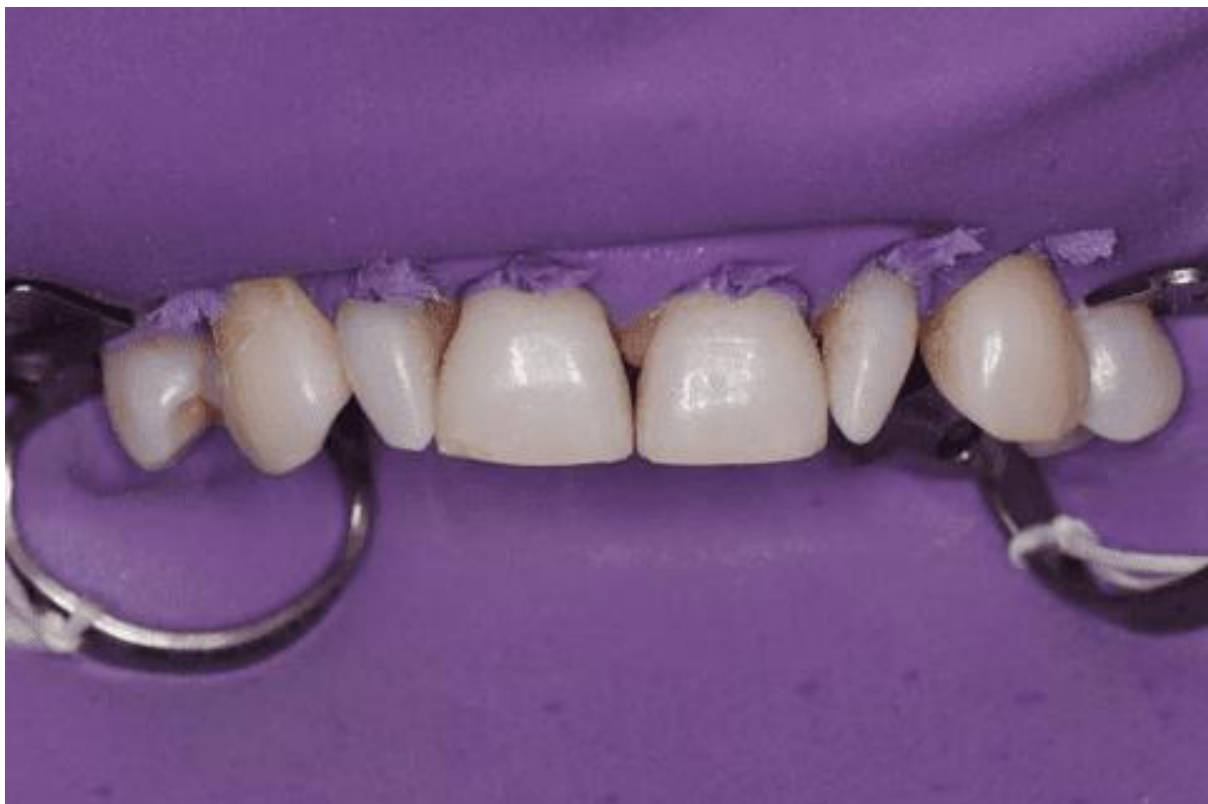

Fonte- autores,2023.

Para a confecção da restauração dos incisivos laterais superiores, a primeira conduta foi a mensuração da cor e seleção dos compósitos a serem utilizados. Diferentes resinas foram colocadas nos elementos e fotoativadas por 2 segundos para que pudessem chegar à cor mais acertada, as resinas eleitas foram DA2 e EA2 FORMA ZIRCONIA NANO-HYBRID (ULTRADENT Products, Inc., Indaiatuba, SP, Brasil).

Foi realizado o isolamento absoluto com dique de borracha NEWTONE (MADEITEX Indústria e Comércio de Artefatos de Latex, São José dos Campos, SP, Brasil), e auxílio de grampos para estabilização do lençol mantendo o ambiente livre de contaminação e facilitando o prognóstico do trabalho em resina composta (Figura 5).

Figura 5 – Isolamento Absoluto

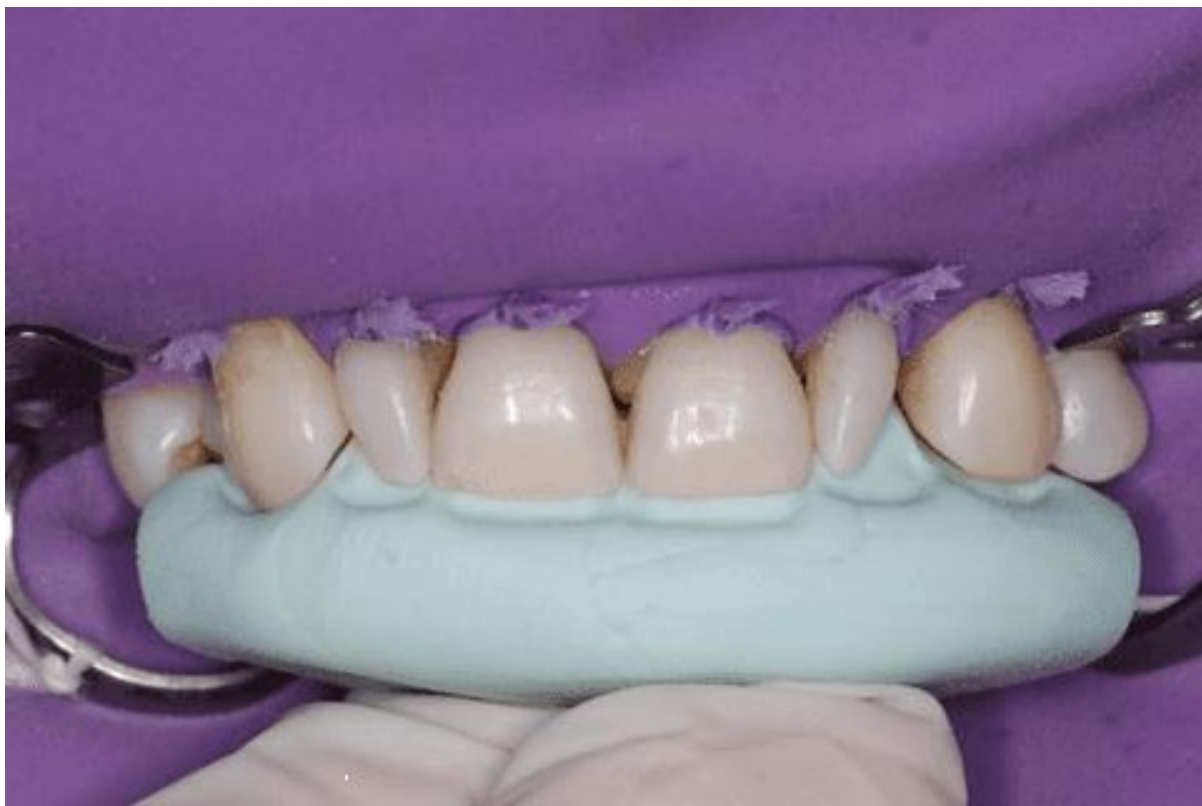

Fonte- autores,2023.

Posteriormente, realizamos a prova da guia de silicone denso para uma melhor construção da face palatina, facilitando uma obtenção satisfatória do contorno e da forma dos elementos previamente encerados (Figura 6).



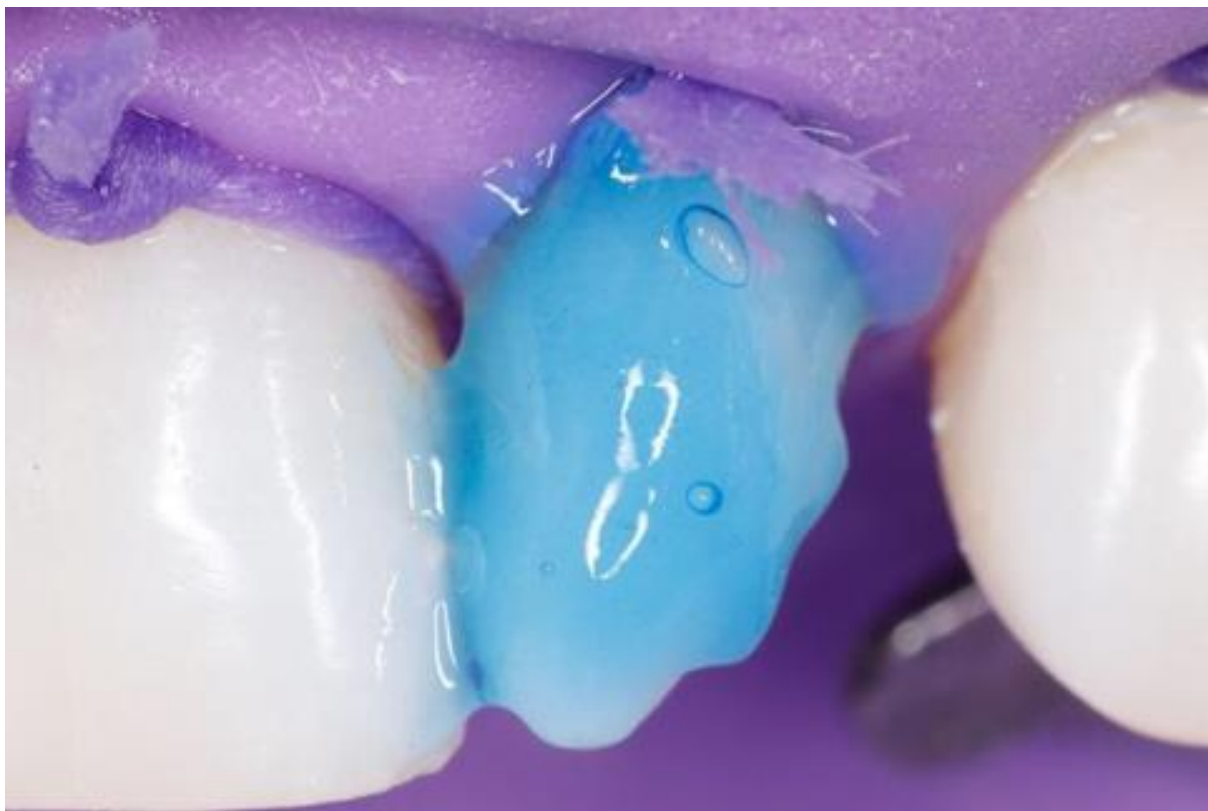Figura 6 – Adaptação da matriz de silicone



Fonte- autores,2023.

A aplicação do condicionamento do esmalte com ácido fosfórico a 37% CONDAC37, (FGM Dental Group, Joinville, SC, Brasil) no tempo de 30 segundos em esmalte dando início ao protocolo adesivo (Figura 7).

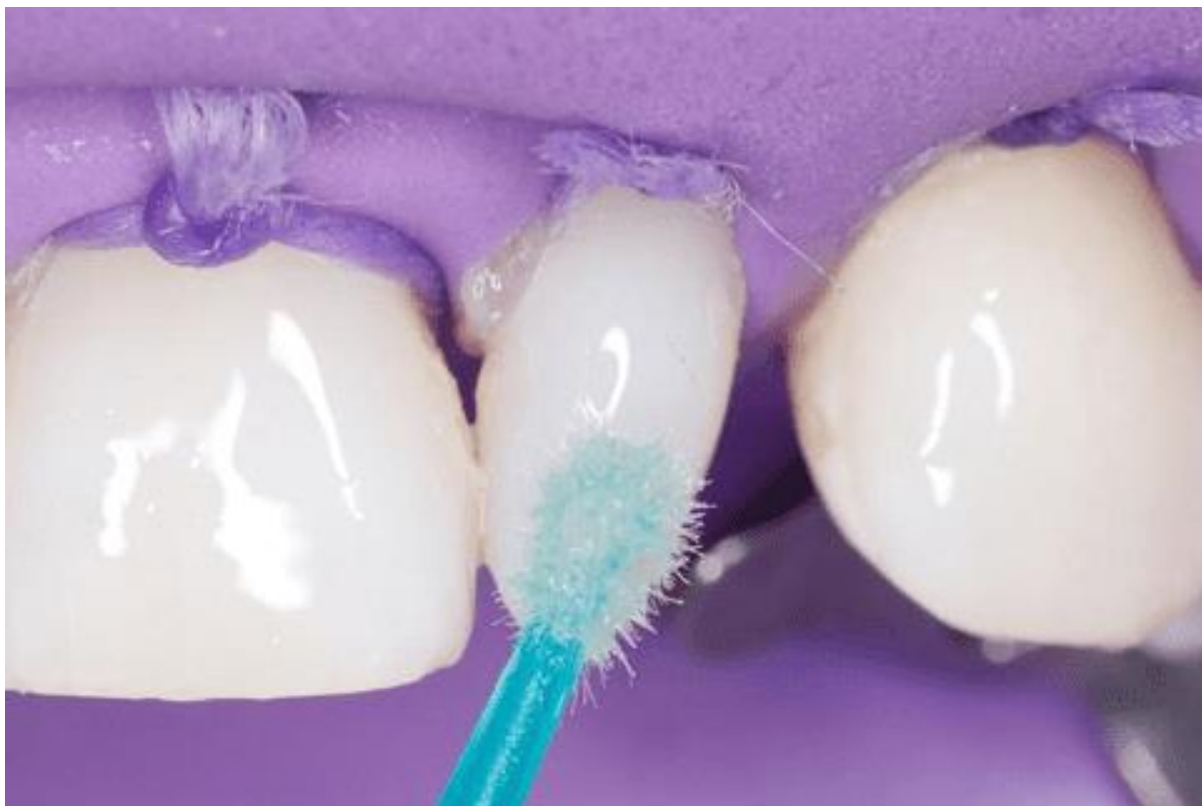Figura 7 – Condicionamento ácido fosfórico 37%



Fonte- autores,2023.

Logo depois, foi dado continuidade ao processo adesivo, utilizando o sistema universal AMBAR, (FGM Dental Group, Joinville, SC, Brasil), realizando a aplicação com microaplicador (ALLPRIME Dental Products, São José, SC, Brasil) em toda a superfície a ser trabalhada, realizando a volatilização e fotoativação com RADII-CAL (SDI Holdings Pty Ltd do Brasil, Cordeiros Itajaí, SC, Brasil) no tempo adequado (Figura 8).

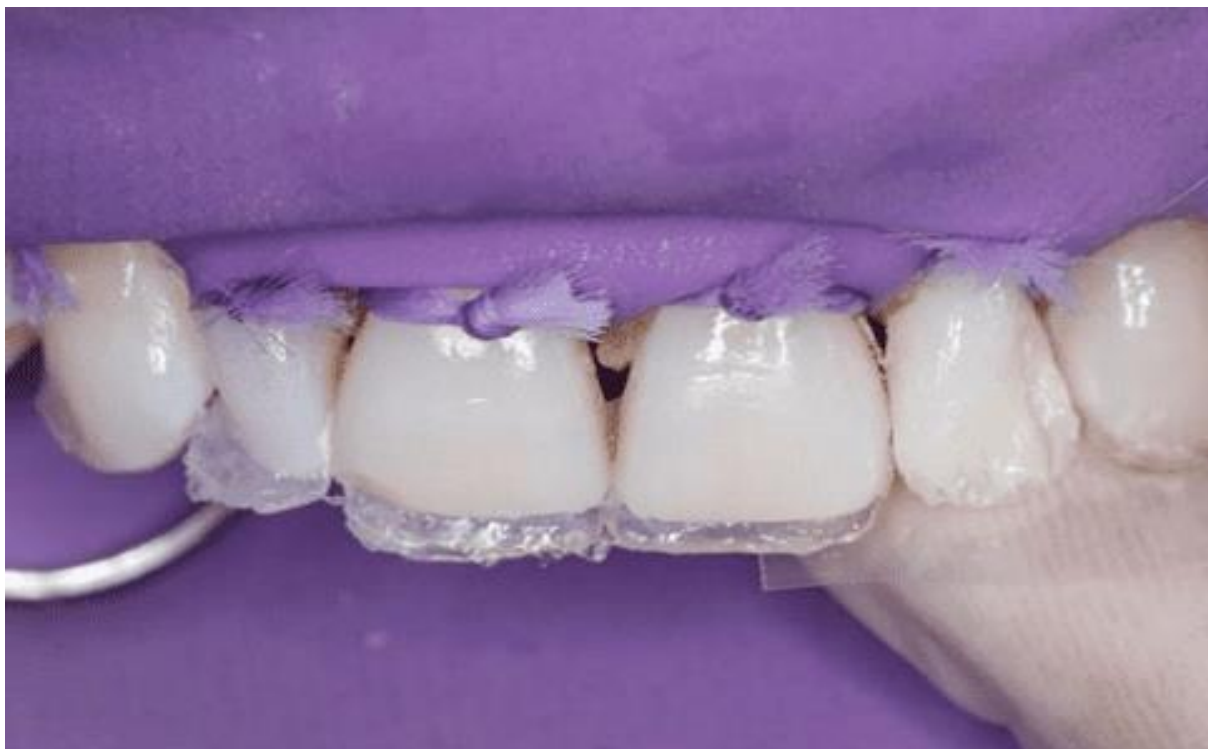Figura 8 – Aplicação sistema adesivo universal



Fonte- autores,2023.

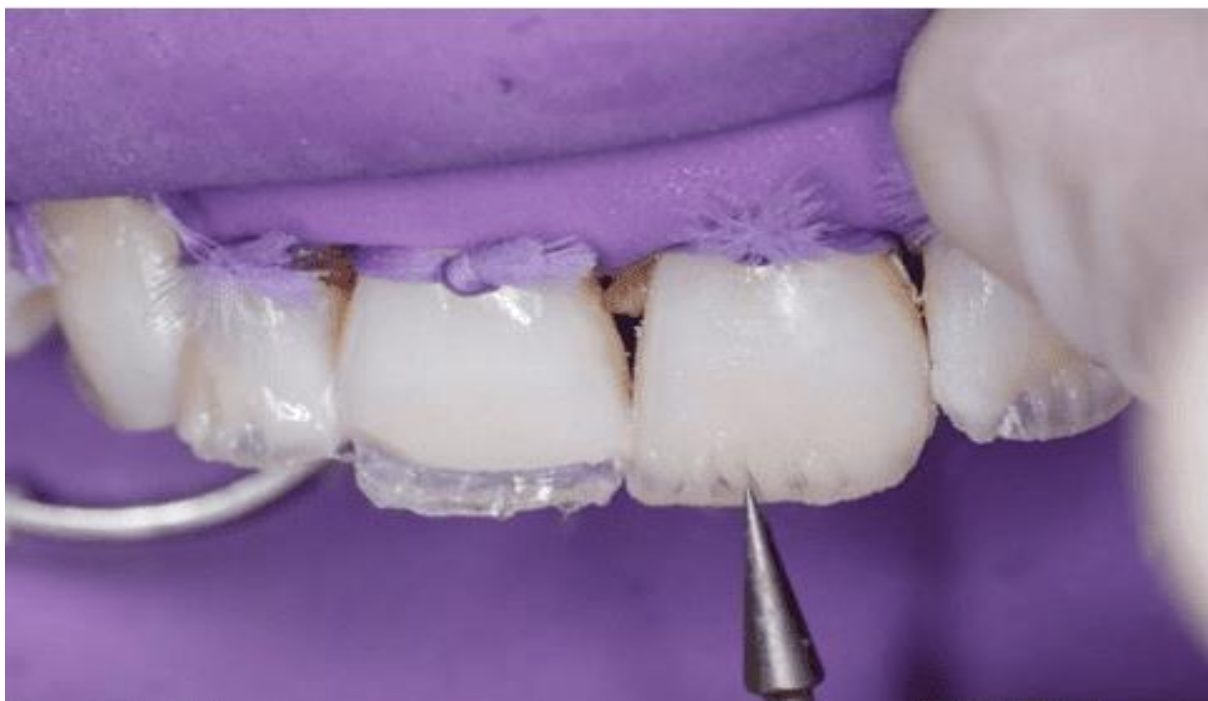Foi selecionada para construção da concha palatina uma resina com características translúcidas HARMONIZE (KERR Dental, São Paulo, SP, Brasil), posicionada a matriz de silicone e feita a adaptação da resina para guiar a forma e o contorno dos elementos a serem restaurados (Figura 9), seguida pela aplicação da camada interna de dentina na coloração A2D com a resina FORMA ZIRCONIA NANO-HYBRID ((ULTRADENT Products, Inc., Indaiatuba, SP, Brasil), definindo a posição dos mamelos com auxílio de uma espátula SD 2 ( GOLGRAN, São Caetano do Sul, SP, Basil) Flexível (Figura 10 e 11).

Figura 9 –Fotografia com a construção da concha palatina



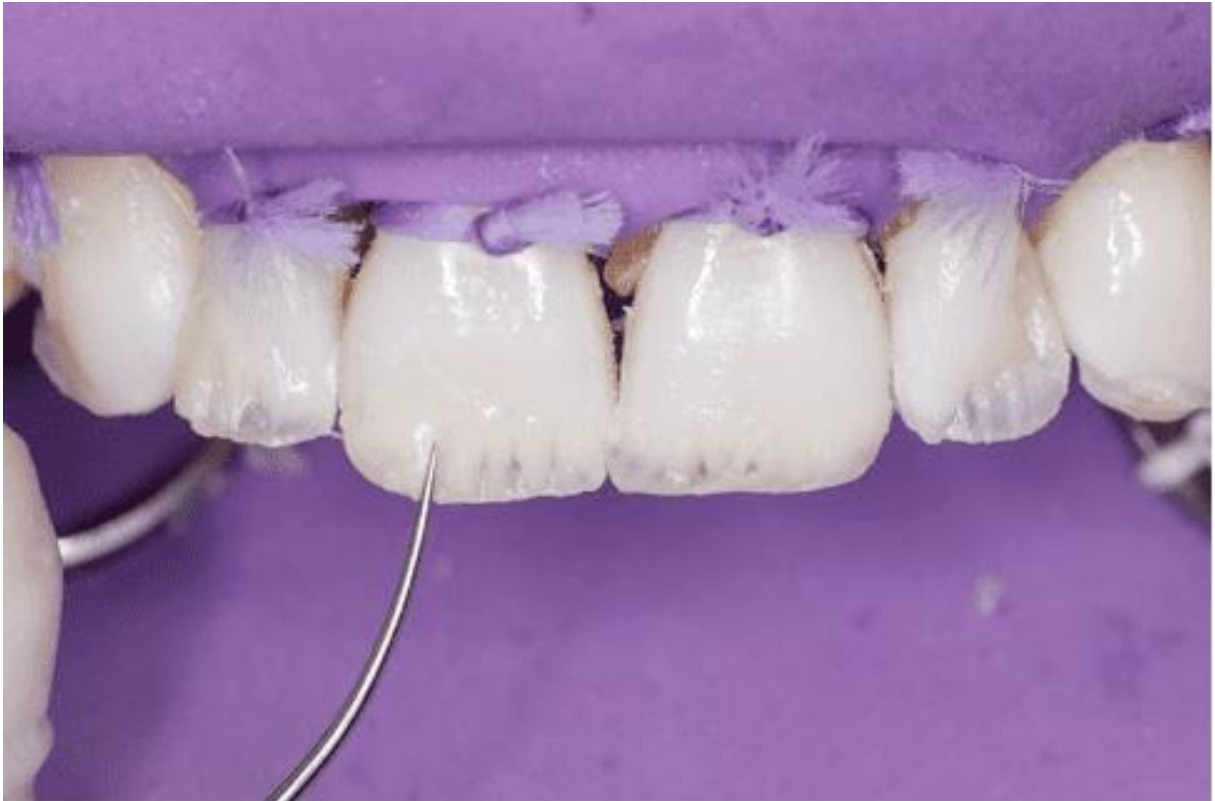Fonte- autores,2023.

Figura 10 – Escultura camada de dentina



Fonte- autores,2023.

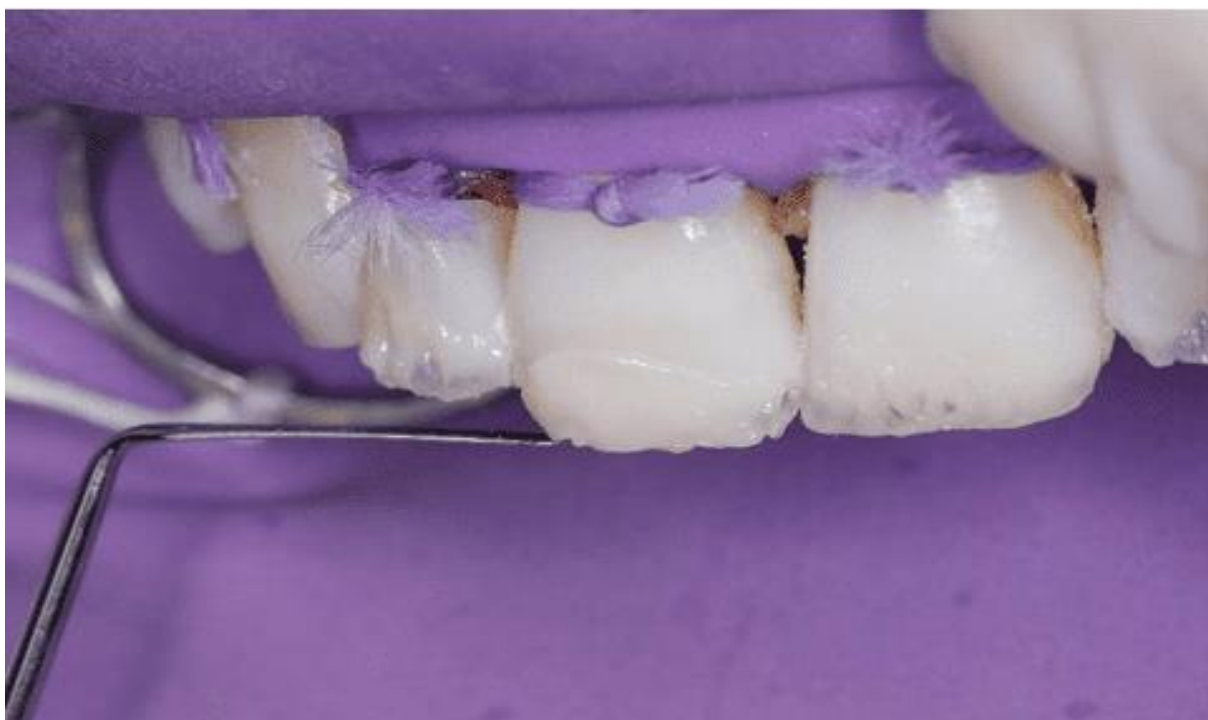Figura 11 – Escultura camada de dentina



Fonte- autores,2023.

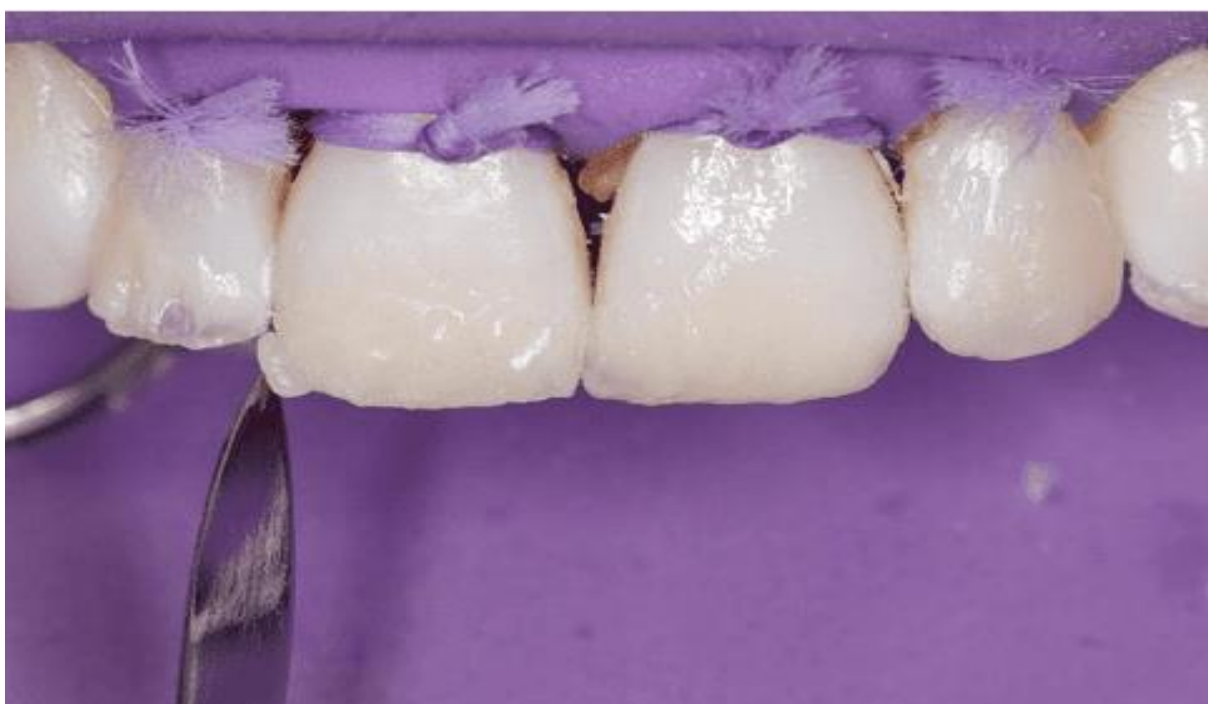Ao término do incremento de dentina, foi realizada a finalização com uma fina camada de resina de esmalte na cor EA2 Forma (ULTRADENT Products, Inc., Indaiatuba, SP, Brasil), dando forma e translucidez aos elementos restaurados (Figuras 12 e 13).

Figura 12 – Incremento camada de esmalte



Fonte- autores,2023.

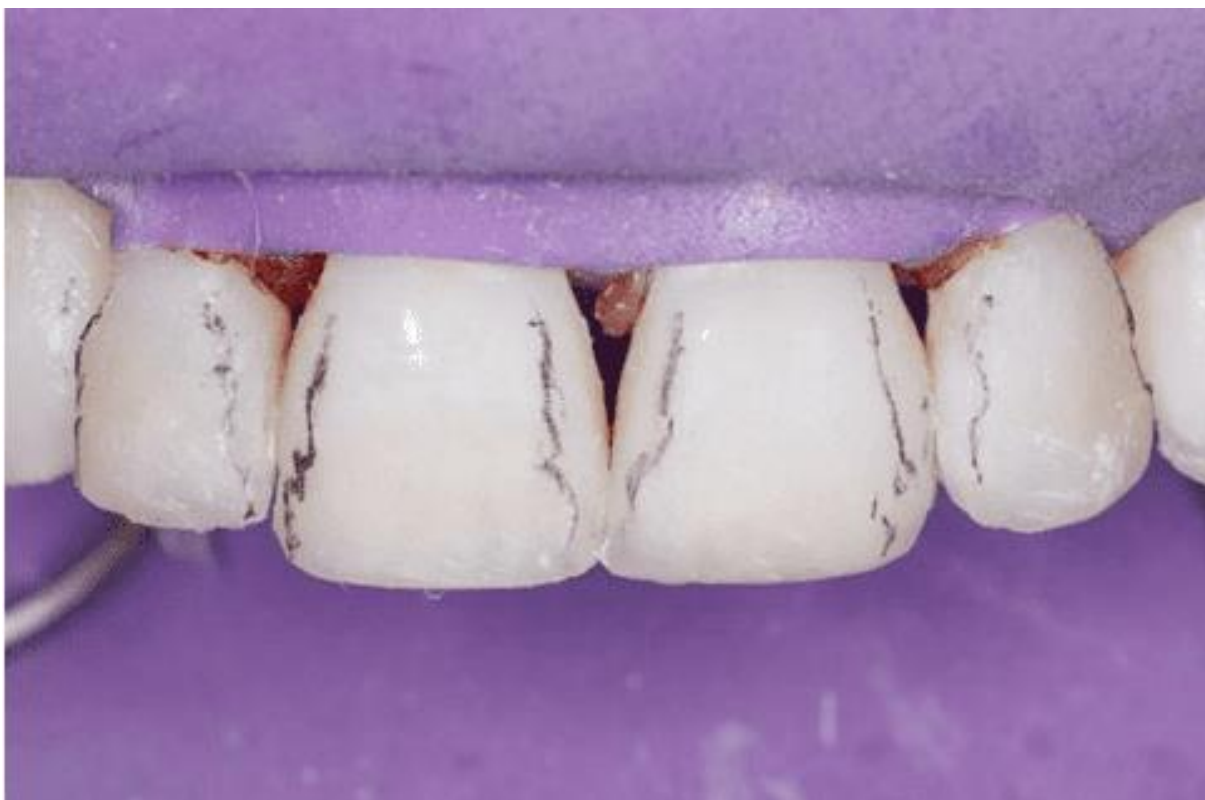Figura 13 – Incremento camada de esmalte



Fonte- autores,2023.

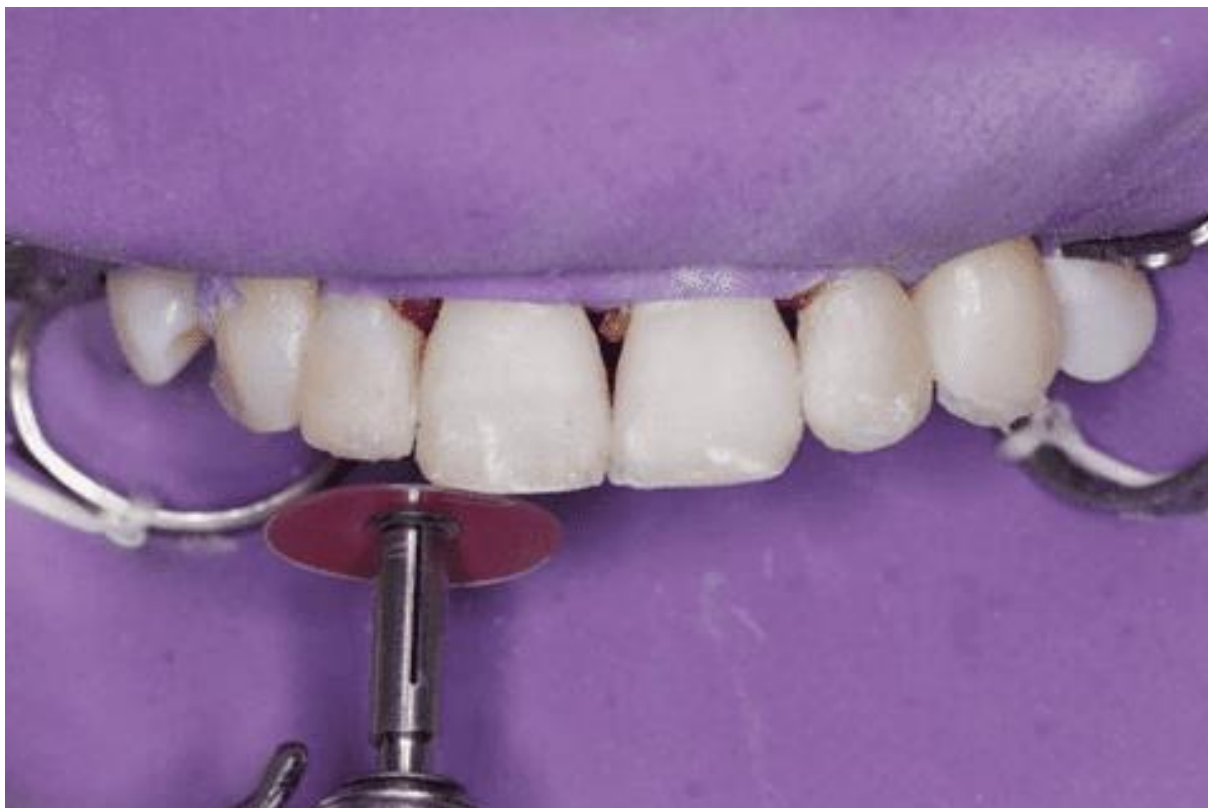Em seguida foi feita a demarcação das arestas proximais com uma lapiseira para facilitar o procedimento de acabamento das regiões incrementadas com resina composta (Figura 14) utilizando um disco Praxis (TDV Dental, Pomerode, SC, Brasil) para realizar os desgastes (Figura 15).

Figura 14 – Demarcação das arestas



Fonte- autores,2023.

Figura 15 – Acabamento com disco de lixa

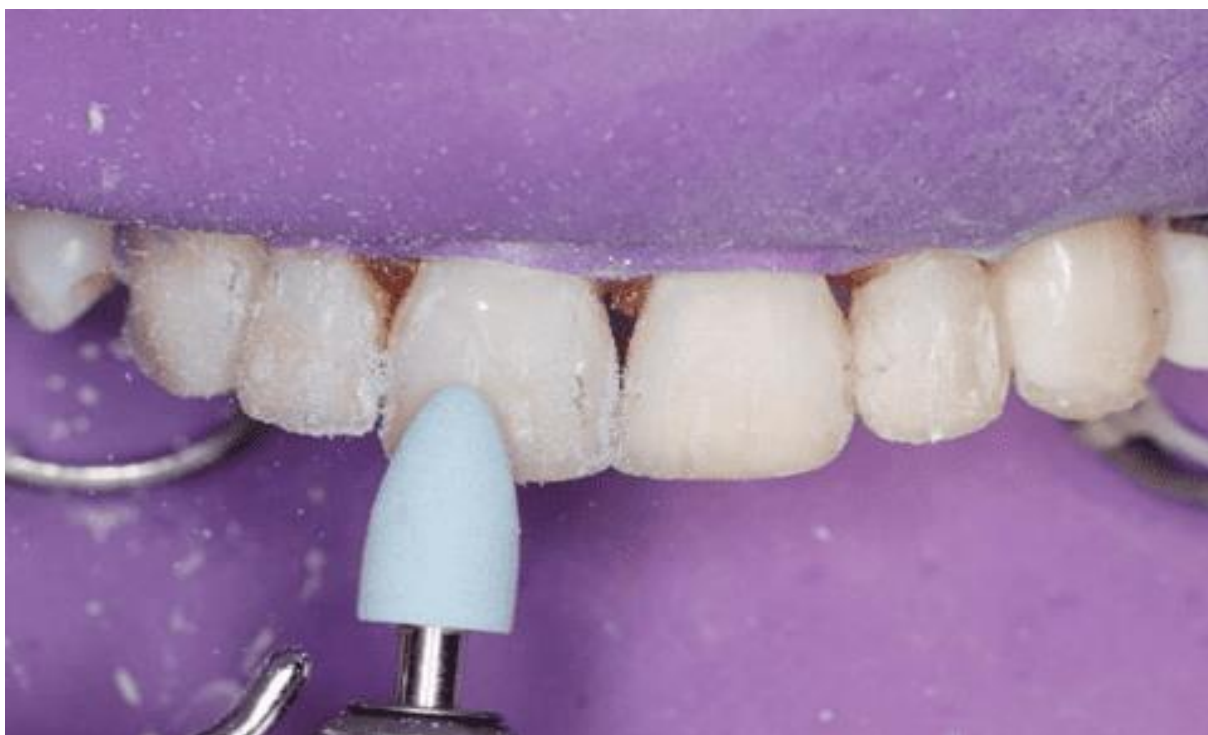

Fonte- autores,2023.

Para a etapa de pré polimento foram utilizadas as pedras de granulometria grossa (AMERICAN BURRS, Palhoça, SC, Brasil) em toda a superfície trabalhada (Figura 16) e finalizado com os polidores diamantados em espiral SWIVEL KIT (JOTA Switzerland, Florianópolis, SC, Brasil) adaptável a qualquer superfície anatômica (Figura 17).

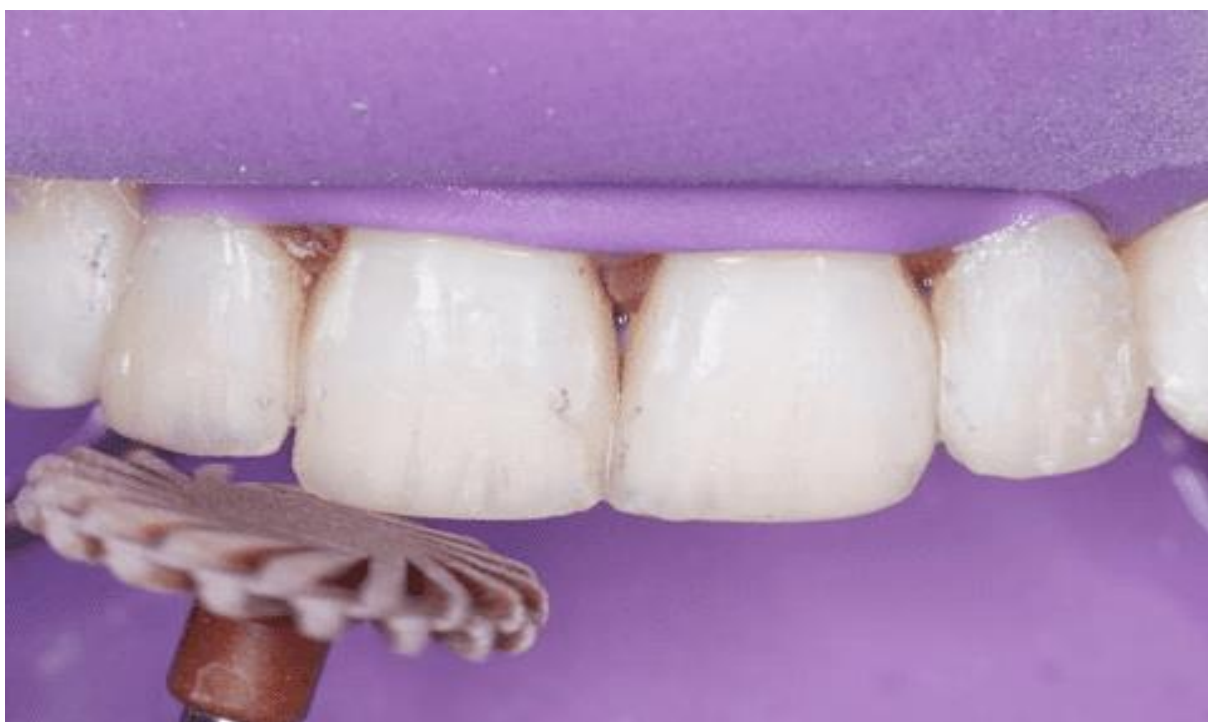

Figura 16 – Polidores granulometria grossa



Fonte- autores,2023.

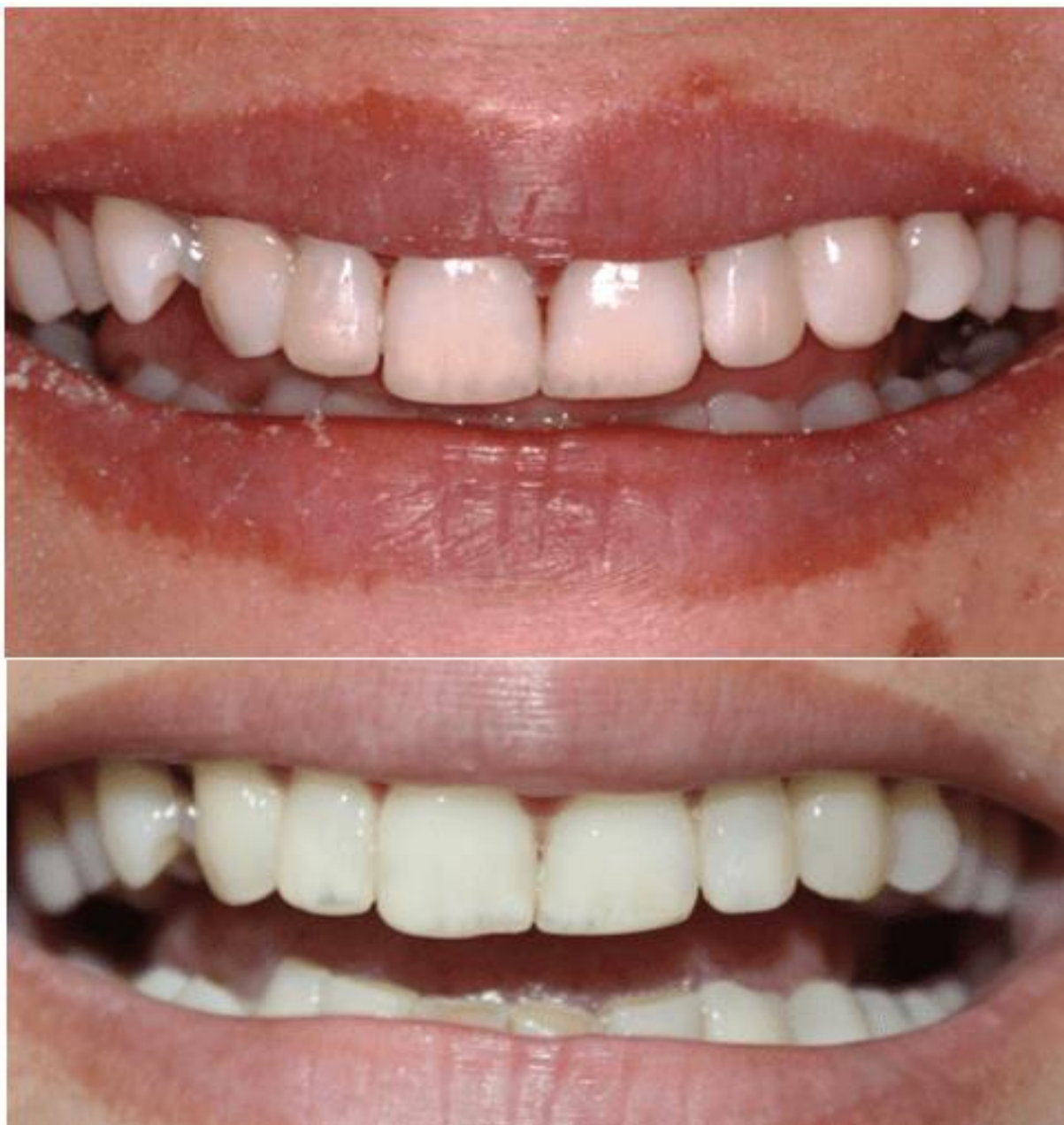Figura 17 – Polidores diamantados



Fonte- autores,2023.

Após as etapas de acabamento e polimento, foi feita a retirada do isolamento absoluto e hidratação dos elementos, sendo assim obtido o aspecto final do trabalho em resina composta (Figura 18).

Figura 18 – Fotografia aspecto final imediato das restaurações



Fonte- autores,2023.



### 3. DISCUSSÃO

A morfologia dos dentes quando se encontram em desconformidade com o sorriso, impactam de maneira negativa na vida social e psicológica do paciente. Com a evolução da odontologia na estética bucal, as inseguranças dos pacientes quanto o resultado final do sorriso, puderam ser minimizadas, pois estes avanços permitiram que a odontologia reabilitadora tivesse grande sucesso na reanatomização dos elementos dentários, bem como a previsibilidade do tratamento, principalmente aqueles acometidos pelas anomalias dentárias.

Os incisivos conóides são achados constantes na rotina do cirurgião dentista. Oliveira (2019) define como alterações de forma, tamanho, número e de sentido méso-distal reduzido e com o restabelecimento da anatomia do remanescente dentário é possível devolver autoestima e qualidade de vida para o paciente.

No presente caso, a paciente apresentava os dentes 12 e 22 diagnosticados dentes conóides, deixando o sorriso desarmônico gerando constrangimento ao sorrir. O tratamento proposto foi a reanatomização dos dentes através das restaurações diretas com resina composta com planejamento digital. Nossos achados vão de encontro com o trabalho de Leevailoj (2013) que relata que a harmonia do sorriso impacta de maneira significativa na autoestima do indivíduo, portanto os procedimentos odontológicos estéticos estão sendo mais procurados nas clínicas odontológicas.

Os autores Reis, Modena Pallensen (2015) destacam que a técnica direta com resina composta tem como vantagem ser menos invasiva quando comparada as reabilitações com restaurações indiretas. O autor Neto (2010) também destaca a vantagem de ser uma técnica reversível possibilitando reparos posteriores ou até mesmo a retirada futura caso o paciente assim deseje; outra vantagem é o custo da técnica, que quando comparada a laminados cerâmicos têm um valor reduzido, uma vez que não há a necessidade de trabalho laboratorial. A desvantagem apresentada pelo autor e pelos autores Ozkan e Lussi (2013), é a retenção do brilho, já que em comparação com os laminados cerâmicos, a técnica utilizada possui inferioridade, porém os autores destacam que este problema pode ser solucionado com um re-



polimento periodicamente, corroborando com os achados, a escolha do tratamento baseou-se principalmente a facilidade da técnica e a relação custo-benefício para a paciente.

No entanto, Reis e Modena (2015) ressaltam que é necessário maior atenção do profissional quanto aos detalhes que caracterizam a estética e função do elemento dentário como habilidade técnica para anatomização em conjunto dos detalhes como opacidade, translucidez, opalescência das cores das resinas diante das diferentes classificações de cores dadas pelas empresas, para que possa atingir um resultado satisfatório ao paciente e que de fato tenha impacto positivo no retorno da autoestima do indivíduo.

Para Goyata et al (2017) os avanços tecnológicos já auxiliam nesta problemática de cores, pois já existe no mercado adesivos tecnológicos que apresentam excelentes propriedades mecânicas e óticas permitindo ao cirurgião dentista chegar em excelentes resultados estéticos, por combinar as cores da resina.

O enceramento diagnóstico digital é uma ferramenta de visualização inicial útil, demonstrando uma previsão de como será o resultado do tratamento segundo Kurbad e Luz (2015). Não deixando a antiga técnica do enceramento diagnóstico analógica totalmente substituída, mas sim menos favorecida, ambas agregando ao resultado do procedimento como destaca Alves 2021.

O tratamento proposto, foi capaz de devolver a estética ao sorriso da paciente, ela está em proervação de 6 meses, onde ela encontra-se satisfeita com os resultados alcançados.

#### **4.CONCLUSÃO**

O relato de caso descrito expôs a reconstrução estética de dentes conóides com auxílio do planejamento e enceramento digital diagnóstico demonstrando que a soma da tecnologia com o conhecimento técnico pode trazer previsibilidade para o tratamento dando um resultado satisfatório para o paciente. O tratamento de restaurações com resina composta pela técnica direta foi uma ótima opção, esta



técnica é vantajosa diante do custo mais baixo e chance de reversibilidade, sendo um procedimento mais conservador com um mínimo de desgaste, de maneira a proporcionar o resultado estético e harmonioso desejado pelo paciente.

## REFERÊNCIAS

ALVES, Laura Barros. **Importância do enceramento diagnóstico nos tratamentos de reabilitação oral: do analógico ao digital**. Trabalho de Conclusão de Curso apresentado ao Departamento de Odontologia da Faculdade de Ciências da Saúde da Universidade de Brasília. Brasília, 2021.

BARROS, A. C. R. L. F. **Microdontia e opções de tratamento**. 2013. 64. f. Dissertação (Mestrado)\_ Faculdade de Ciências da Saúde, Universidade Fernando Pessoa, Porto, 2013.

BREU JUNIOR, V. N. et al. **Restauração de lateral conoide com resina composta: relato de caso**. IV Encontro De Iniciação Científica, Universidade Vale do Rio Verde - Unincor, Três Corações, 20 a 21 de novembro de 2012.

CASTRO, Luís Felipe Espíndola, ORTIGOZA, Leonardo Santiago, MONTEIRO, Gabriela Queiroz de Melo. **Escaneamento digital e prototipagem 3d para confecção de laminados cerâmicos: relato de caso clínico**. Revista ciência plural. 2019; 5(1):113-123.

COSTA Patrícia Xavier et al. **Otimização estética em dentes conóides: relato de caso clínico**. 2012. <https://www.periodicos.univag.com.br/index.php/connectionline>. Acesso em 12 fev. 2023.

CUNHA CTC, et al. Incisivos **Laterais Conoides: Otimização Estética Através do Uso de Resina Composta Direta**. UNOPAR Cient Ciênc. Biol. Saúde 2013;15(4):307-10.

CVIK B, Lussi A, Moritz A, Flury S. **Enamel surface changes after exposure to bleaching gels containing carbamide peroxide or hydrogen peroxide**. Oper Dent. 2016 jan-feb;41(1):39-47.

EMIR, Yuzbasioglu. HANEFI, Kurt. RANA, Turunc. HALENUR, Bilir. **Comparação de técnicas de impressão digital e convencional: avaliação da percepção dos pacientes, conforto do tratamento, eficácia e resultados clínicos**. BMC Oral Health 2014. [Hhttp://biomedcentral.com/1472-6831/14/10](http://biomedcentral.com/1472-6831/14/10). Acesso em fev. 2023.

EDWARD J. SWIFT, Jr. DMD, Ms. **Longevidade das restaurações anteriores de compósito**. Volume 18. Número 6, 2006 3111. Blackwell Publishing, Inc. 2006.



FONSECA, R. B. et al. **Técnica de estratificação e texturização superficial de resinas compostas em dentes anteriores – seis meses de acompanhamento.** Clínica International Journal of Brazilian Dentistry, Florianópolis, v. 9, n. 3, p. 324-332, jul./set. 2013.

FURUSE AY, Herkrath FJ, Franco EJ, Benetti AR, Mondelli J. **Multidisciplinary management of anterior diastemata: clinical procedures.** Pract Proced Aesthet Dent. 2007;19(3):185-91; Pallensen U, Van Dijken JW. A randomized controlled 30 year follow up of three conventional resin composites in Class II restorations. Dent Mater. 2015 Oct;31(10):1232-44.).

GARCIA, P. et al. **Digital smile design and mock-up technique for esthetic treatment planning with porcelain laminate veneers.** Journal conservative dentistry, [S. l.], p. 1-13, 1 ago. 2018.

GONTIJO, Sávio Morato de Lacerda et al. **Digital smile design as a tool in the planning of porcelain laminate veneers restoration.** RGO, Rev Gaúch Odontol. 2021;69:e20210019.

GOYATA FR; Costa HV; Marques LHG; Barreiros ID; Lanza CRM; Novaes Júnior JB; Moreno A. **Remodelação estética do sorriso com resina composta e clareamento dental em paciente jovem: relato de caso.** Archives of Health Investigation. 2017; 6(9): 408-413.

ITTIPURPHAT I, LEEVAILOJ C. **Anterior space management: interdisciplinary concepts.** J Esthet Restor Dent. 2013; 25(1):16-30.).

JENNIFER, A. ET AL. **Comparação de scanners intraorais digitais e impressões de alginate: tempo e satisfação do paciente.** Jornal Americano de Ortodontia e Ortopedia Dentofacial. Volume 153. Edição 4. 2018.

KARTHIK, D Yadav. R, Shesha. HARIKA, Changanti. MOHAMMED, Saleem. ANURADHA, Pai. **Técnicas de restauração direta com resina composta.** Mod App Dent Saúde Oral. Volume 3-Edição 5 ISSN: 2637-4692.2019.

LAVERTY, D. P. THOMAS, M.B.M. **O manejo restaurador da microodontia.** British dental jornal | volume 221 nº. 4 | 26 de agosto de 2016.

LUZ, Murilo da. BOSCATO, Noéli. BERGOLI, César Dalmolin. **Importância do enceramento diagnóstico na reabilitação estética e funcional** Importância do enceramento diagnóstico. Relato de Caso Clínico | Artigos Originais PRÓTESENEWS 2015;2(3):296-304.

MODENA KCS, Colombini-Ishikiriama BL, Ishikiriama SK, Scotti CK, Nahsan FPS. **Multidisciplinary esthetic**



**approach for multiple anterior diastema: 36-month clinical performance.** Braz Dent Sci. 2015 oct.-dec;18(4):110-9.

MUCELIN, Tiago. **Onlay: Resina ou cerâmica?** Trabalho de Conclusão de Curso. Universidade Federal de Santa Catarina Curso de Graduação em Odontologia. 2015.

NETO et al., **Utilização de resinas compostas em dentes anteriores.** Revista Eletrônica Acervo Saúde | ISSN 2178-2091. REAS | Vol.13(2) DOI:<https://doi.org/10.25248/REAS.e6583.2021> Página 1 de 7.

NEWTON FAHL, Jr. **Restaurações anteriores diretas de resina composta simples: uma técnica para resultados aprimorados.** Compêndio. Volume 33. Edição 2. Publicado por AEGIS Communications. 2012.

OLIVEIRA, Raul Patricio. **Reanatomização de incisivos laterais Conóides: uma revisão de literatura.** Universidade do sul de santa catarina. 2019.

OZKAN P, Kansu G, Ozak ST, Kurtulmus-Yilmaz S, Kansu P. **Effect of bleaching agents and whitening dentifrices on the surface roughness of human teeth enamel.** Acta Odontol Scand. 2013;71(3-4):488-97.

PEDROSO LB, Barreto LF, Miotti LL, Nicoloso GF, Durand LB. **Effect of a surface sealant on the color stability of composite resins after immersion in staining solution.** Gen Dent. 2016 mar-apr;64(2):22-5.

REIS A, Higashi C, Loguercio AD. **Re-anatomization of anterior eroded teeth by stratification with direct composite resin.** J Esthet Restor Dent. 2009;21(5):304-16.

SILVA, Aiandra Ornela. **Incisivo lateral conoide.** Trabalho de conclusão de curso. Facs/univale.

VEERAMACHANENI, Chandrasekhar. LAHARIKA, Rudrapati. VIJETHA, Badami. MURALIDHAR, Tummala. **Técnicas incrementais em restauração direta em resina composta.** J Conser Dent. 2017.

Enviado: 08 de maio, 2023.

Aprovado: 07 de junho, 2023.

---

<sup>1</sup> Graduando na área de Odontologia. ORCID: 0009-0004-4520-7408.



---

<sup>2</sup> Graduando na área de Odontologia. ORCID: 0009-0005-4696-6841.

<sup>3</sup> Graduando na área de Odontologia. ORCID: 0009-0002-3656-1013. Currículo Lattes:  
<http://lattes.cnpq.br/3315085514447510>.

<sup>4</sup> Mestrado, Pós-Graduação, Graduação. ORCID: 0000-0001-5156-236X.

<sup>5</sup> Orientador. ORCID: 0000-0002-0806-9841.

<sup>6</sup> Coorientadora. Doutorado, Mestrado, Pós-Graduação, Graduação. ORCID: 0000-0002-8285-8769.  
Currículo Lattes: <http://lattes.cnpq.br/3710771916871688>.

<sup>7</sup> Coorientadora. Mestrado, Pós-Graduação, Graduação. ORCID: 0000-0002-1927-2191.