



# A POSIÇÃO ANATÔMICA DO APÊNDICE VERMIFORME E SUA MORFOMETRIA EM RELAÇÃO A EXTENSÃO DO MESOAPÊNDICE: ESTUDO EM CADÁVERES FRESCOS

## ARTIGO ORIGINAL

ARAGÃO, José Aderval<sup>1</sup>, ARAGÃO, Iapunira Catarina Sant'Anna<sup>2</sup>, ARAGÃO, Felipe Matheus Sant'Anna<sup>3</sup>, LOURENÇO, Bárbara Costa<sup>4</sup>, KUHN, Caio Siqueira<sup>5</sup>, MUNARETTO, Giovanna Freitas<sup>6</sup>, GUERRA, Danilo Ribeiro<sup>7</sup>, FEITOSA, Vera Lúcia Correa<sup>8</sup>, REIS, Francisco Prado<sup>9</sup>

ARAGÃO, José Aderval. *et al.* **A posição anatômica do apêndice vermiforme e sua morfometria em relação a extensão do mesoapêndice: estudo em cadáveres frescos.** Revista Científica Multidisciplinar Núcleo do Conhecimento. Ano. 08, Ed. 04, Vol. 06, pp. 133-144. Abril de 2023. ISSN: 2448-0959, Link de acesso: <https://www.nucleodoconhecimento.com.br/saude/apendice-vermiforme>, DOI: 10.32749/nucleodoconhecimento.com.br/saude/apendice-vermiforme

## RESUMO

**Introdução:** o Apêndice Vermiforme (AV) é um órgão altamente variável, sendo um enigma para o cirurgião quanto à sua posição, tamanho e sintomatologia. O diagnóstico rápido e preciso para o tratamento adequado da apendicite aguda, não apenas depende dos sintomas, mas também do conhecimento das variações de sua posição anatômica. **Objetivo:** determinar a ocorrência da posição anatômica do AV em cadáveres frescos, sua relação com o mesoapêndice e morfometria. **Material e método:** foram examinados os apêndices vermiformes (AVs) de 50 cadáveres frescos, estudados os aspectos morfológicos e a morfometria dos AVs, como: posição, comprimento e diâmetro do apêndice, além do comprimento do mesoapêndice e se este ocupava toda a extensão do comprimento do apêndice. Os dados morfométricos foram realizados com um paquímetro digital de precisão de 0,01 mm. **Resultado:** dos 50 cadáveres autopsiados durante o estudo, 44 (88%) eram do sexo masculino e seis (12%) do feminino. A idade variou de 14 a 80 anos, com média de 36,8 anos. Em relação ao biótipo, 44% (22) eram atléticos, 32% (16) leptossômicos e 24% (12) pícnicos. O AV estava localizado em seis posições diferentes, sendo as posições pélvica e retrocecal as mais prevalentes. O



mesoapêndice ocupava, em 92% dos casos, toda a extensão do comprimento do AV. Conclusão: a posição mais frequente do AV foi a do tipo pélvico. O conhecimento a respeito da posição anatômica do apêndice e do mesoapêndice completo na população pode contribuir significativamente para melhorar o diagnóstico clínico precoce da apendicite e, conseqüentemente, reduzir a morbidade.

Palavras- chave: Apêndice vermiforme, Mesoapêndice, Apendicectomia, Artéria apendicular, Variação.

## INTRODUÇÃO

O apêndice vermiforme (AV) é um órgão cilíndrico, delgado e curvo, situado no quadrante inferior direito do abdome (CHAN *et al.*, 2002; GOLALIPOUR *et al.*, 2003). Trata-se de um divertículo cego do intestino que, após o nascimento, sofre rotação devido ao crescimento diferencial do ceco (WAKELEY, 1933, AJMANI; AJMANI, 1983; MALAS; GÖKÇIMEN; SULAK, 2001). Seu ponto de união ao ceco é de, aproximadamente, 2,5 cm abaixo da válvula íleo-cecal, na coalescência das três tênias intestinais, marco importante para achá-lo durante as intervenções cirúrgicas (AJMANI; AJMANI, 1983; MALAS *et al.*, 2004). Embora sua implantação seja considerada um ponto consistente, a localização das demais partes do apêndice varia consideravelmente (CHAN *et al.*, 2002; WAKELEY, 1933).

A localização do apêndice é influenciada pelas mudanças na posição e forma do ceco durante o desenvolvimento, estando a base do apêndice basicamente fixa e seu ápice ode assumir diversas posições (BIRNBAUM; WILSON, 2000; EL-MASRY; THEODOROU, 2002). As principais posições conhecidas são: retrocecal, pélvica, pré-ileal, pós-ileal, retrocólica, subcecal e paracecal (WAKELEY, 1933; SOLANKE, 1970; AJMANI; AJMANI, 1983; BIRNBAUM; WILSON, 2000; MALAS; GÖKÇIMEN; SULAK, 2001; MALAS *et al.*, 2004). O apêndice vermiforme possui grande quantidade de nódulos linfáticos agregados em suas paredes e está suspenso da porção terminal do íleo pelo mesoapêndice, que contém os vasos apendiculares (JONES; KAYE, 1972; OUATTARA *et al.*, 2007; SWATHIPRIYADARSHINI *et al.*, 2022).



Pesquisas têm revelado que a frequência das características anatômicas do apêndice vermiforme variam entre diferentes grupos étnicos e que estas interferem nos sinais e no diagnóstico clínico da apendicite aguda (CHAN *et al.*, 2002). Uma em cada 15 pessoas terá apendicite aguda em algum momento da vida, e sua mortalidade varia de 1 a 5,6% (BHANGU *et al.*, 2015; WILLIAMS *et al.*, 2021). Sendo assim, o conhecimento a respeito de um padrão anatômico do local de referência da posição do apêndice vermiforme pode ser importante para o diagnóstico da apendicite aguda. O objetivo do presente estudo foi determinar a ocorrência de posição anatômica do AV, bem como sua relação com o mesoapêndice e morfometria.

Durante a realização de necropsias no Instituto Médico Legal “Dr. Augusto Leite” no Estado de Sergipe, foram examinados os apêndices vermiformes (AVs) de 50 cadáveres frescos no período de outubro de 2018 a fevereiro de 2019. Uma incisão xifopubiana da cavidade abdominal realizada pelo perito médico legal, permitindo que os AVs e seus mesoapêndices fossem expostos. A identificação da posição dos apêndices foi realizada pela equipe de pesquisadores devidamente preparados, onde era composta por médicos, anatomistas e estudantes de medicina.

Foram incluídos no estudo, os apêndices que estivessem em bom estado de conservação, e excluídos aqueles apêndices vermiformes dos corpos decompostos e nos casos de lesões laceradas, envolvendo o apêndice ou suas estruturas adjacentes. Foram estudados os aspectos morfológicos e a morfometria do AVs, como: posição, comprimento e diâmetro do apêndice, além do comprimento do mesoapêndice e se este ocupava toda a extensão do comprimento do apêndice. Foi realizada a estatística descritiva com tomada do percentual e média. Para avaliar o grau de relacionamento entre as variáveis posição do apêndice, mesoapêndice e biótipo, bem como altura, diâmetro do apêndice, comprimento do mesoapêndice e biótipo, foi aplicado o coeficiente de correlação de Pearson ( $r$  de Pearson), que tem por função medir a intensidade e a direção entre duas variáveis lineares. O estudo



foi aprovado pelo Comitê de Ética e Pesquisa da Universidade Federal de Sergipe CAAE: 03863612.7.0000.0058.

Os dados morfométricos foram realizados com um paquímetro digital de precisão de 0,01 mm.

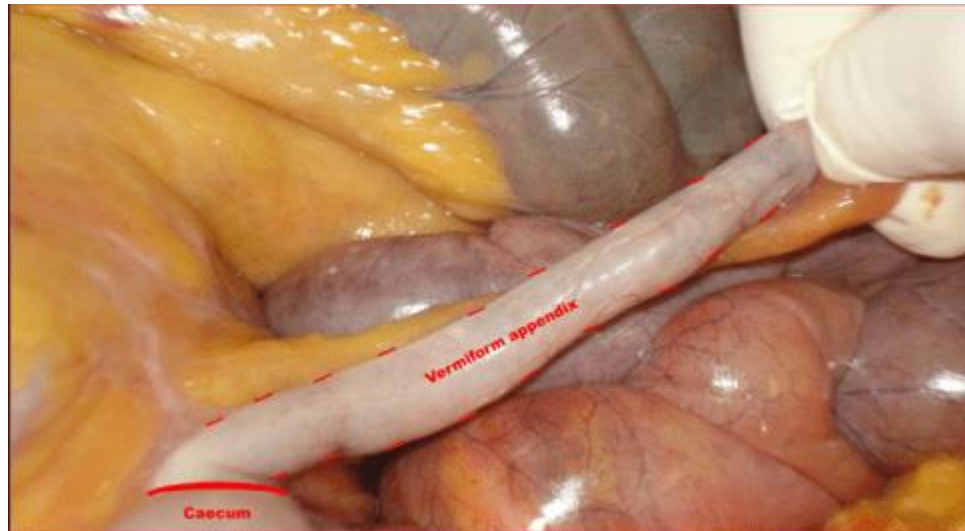
## RESULTADOS

Dos 50 cadáveres autopsiados durante o estudo, 44 (88%) eram do sexo masculino e seis (12%) do feminino. A idade variou de 14 a 80 anos, com média de 36,8 anos. A estatura variou de 1,49 cm a 1,84 cm, com média de 1,66 cm. Em relação ao biótipo, 44% (22) eram atléticos, 32% (16) leptossômicos e 24% (12) pícnicos.

O AV foi localizado em seis posições diferentes, com destaque para as posições pélvica (Figura 1) e retrocecal (Figura 2), que foram as mais prevalentes (Tabela 1). Em 92% (46) dos casos, o mesoapêndice ocupava toda a extensão do comprimento do AV (Figura 3). Não houve associação da posição AV com a presença de mesoapêndice ( $p = 0,449$ ) ou com os biótipos dos indivíduos ( $p = 0,799$ ).

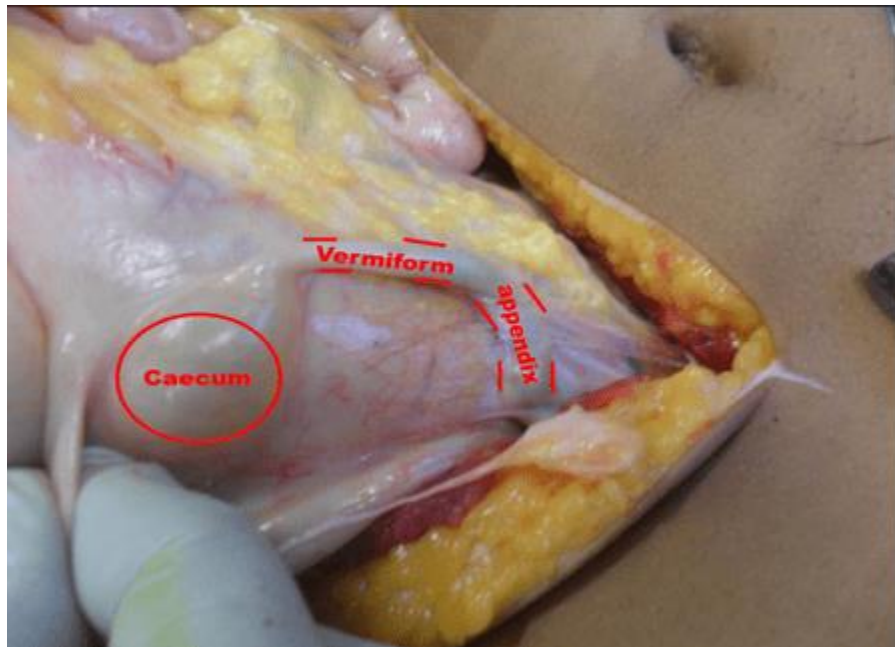Houve uma correlação fraca e não significativa entre a estatura dos sujeitos e o diâmetro AV ( $r$  de Pearson = 0,181,  $p = 0,207$ ) e comprimento ( $r$  de Pearson = 0,159,  $p = 0,271$ ). Houve, também, uma associação fraca e não significativa entre a altura do indivíduo e o comprimento do mesoapêndice ( $r$  de Pearson = 0,078,  $p = 0,591$ ). Não houve diferença no comprimento da AV entre os biótipos dos sujeitos ( $p = 0,694$ ).

Figura 1. Apêndice vermiforme em posição pélvica



Fonte: Autores.

Figura 2. Apêndice vermiforme em posição retrocecal



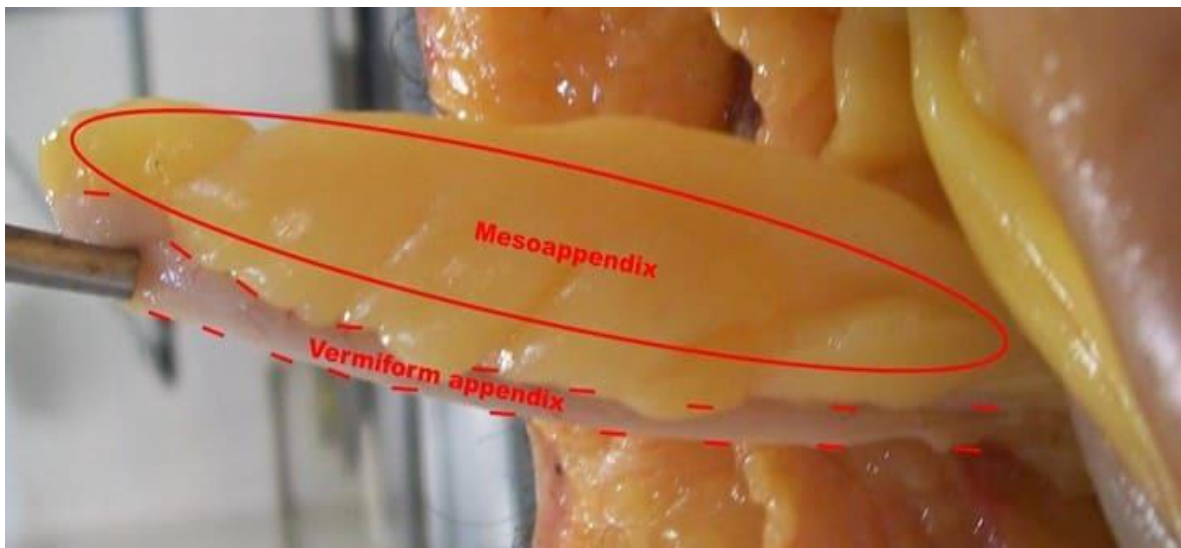
Fonte: Autores.

Tabela 1. Ocorrência da posição do apêndice vermiforme em cadáveres frescos autopsiados no IML do Estado de Sergipe

Posição geral do apêndice vermiforme	Ocorrência
Pélvico	52% (26)
Retrocecal	22% (11)
Subcecal	10% (5)
Pré-ileal	6% (3)
Retrocólica	6% (3)
Pós-ileal	4% (2)

Fonte: Autores.

Figura 3. Mesoapêndice ocupando toda a extensão do apêndice vermiforme



Fonte: Autores.



A Tabela 2 mostra os dados morfométricos do AV e da mesoapêndice.

Tabela 2. Morfometria do apêndice vermiforme e mesoapêndice (mm)

Morfometria	Mínimo	Máximo	Média	DP
Comprimento do apêndice vermiforme	5.2	17.7	9.74	2.60
Diâmetro do apêndice vermiforme	0.3	0.8	0.54	0.12
Comprimento do mesoapêndice	2.5	17.9	9.36	3,03

mm – milímetros

Fonte: Autores.

## DISCUSSÃO

O AV, no ser humano, se caracteriza pela sua mobilidade, tornando-o, assim, um órgão de posição, comprimento e diâmetro variáveis, que podem mudar em várias situações (NAYAK, 2010). No presente estudo, com 52% dos casos, a posição pélvica do AV foi a mais frequente. Achados semelhantes em cadáveres frescos e formolizados de adultos foram relatados por Golalipour *et al.* (2003), Rahman *et al.* (2006), Ahmed *et al.* (2007), Tofighi *et al.* (2013), Ghorbani; Forouzesh; Kazemifar (2014) e Altunkas *et al.* (2022). Já Wakeley (1933), Shah; Shah (1945), Paul *et al.* (2009), Bakar *et al.* (2013), Mwachaka *et al.* (2014), Souza; Costa; Souza (2015), Mohammadi *et al.* (2017), Khatun; Thakur; Shah (2019), observaram que a posição mais frequente era a retrocecal.

Searle *et al.* (2013), com objetivo de investigar a relação entre comprimento, diâmetro e idade do apêndice, em crianças menores de dezoito anos, para determinar se o apêndice muda de tamanho com a idade, mostraram que, após um período inicial de crescimento, durante a primeira infância, até cerca de 3 anos, o apêndice atinge suas proporções adultas e não continua a crescer durante a infância. Para Chan *et al.* (2002) e Verginio *et al.* (2019), o AV, varia de 6 cm a 9 cm de comprimento, e surgiria da face posteromedial do ceco abaixo à junção ileocecal. Outros autores admitiram para o comprimento do AV variação de 1 a 20



cm, com uma média de 5,43 a 11,4 cm (SOLANKE 1970; NAYAK, 2010; TOFIGHI *et al.*, 2013, BAKAR *et al.*, 2013; MANISHA *et al.*, 2013; GHORBANI; FOROUZESH; KAZEMIFAR, 2014; MWACHAKA *et al.*, 2014; SOUZA; COSTA; SOUZA, 2015; MOHAMMADI *et al.*, 2017). No presente estudo, foi encontrado para o AV um comprimento médio de  $9,74 \pm 2,6$  cm (Tabela 3).

Tabela 3. Dados morfométricos do AV em relação à literatura

Autor	Tipo de estudo	Mínimo	Máximo	Médio
Solanke (1970)	Cadáveres formolizados	4	20	9,6
Nayak (2010)	Cadáveres	2,0	20,0	9,0
Tofighi <i>et al.</i> (2013)	Cadáveres frescos	1,5	17,5	8,5
Bakar <i>et al.</i> (2013)	Cadáveres frescos	6,0	16,3	10,2
Manisha <i>et al.</i> (2013)	Cadáveres formolizados	2,0	9,0	5,43
Ghorbani; Forouzesh; Kazemifar (2014)	Cadáveres frescos	1,5	17,5	8,5
Mwachaka <i>et al.</i> (2014)	Cadáveres formolizados	3,5	14,5	7,65
Souza; Costa; Souza (2015)	Cadáveres frescos	1,0	20,0	11,4
Mohammadi <i>et al.</i> (2017)	Cadáveres frescos	0,5	16,0	8,52
Presente estudo	Cadáveres frescos	5,2	17,7	9,74

Fonte: Autores.

Em estudo semelhantes, o diâmetro do AV medido na sua base variou de 1,76 a 8,3 mm, com média de 0,6 a 5,2 mm (SOLANKE, 1970; BAKAR *et al.*, 2013; MOHAMMADI *et al.*, 2017; ALTUNKAS *et al.*, 2022). No atual estudo, a média encontrada foi de 0,54 mm, com variação de 0,3 a 0,8 mm.

Com relação à extensão do mesoapêndice, em 92% dos casos, ocupava toda a extensão do comprimento do AV. Este achado está próximo do relatado por Solanke (1970), que encontrou o mesoapêndice ocupando 88,5% da extensão do AV. Para Rahman *et al.* (2009), Golalipour *et al.* (2003), Tofighi *et al.* (2013), Bakar *et al.* (2013) e Ghorbani; Forouzesh; Kazemifar (2014), a extensão de ocupação do mesoapêndice em relação ao comprimento do AV variou de 24 a 79,5% dos casos.





Como a vascularização do AV segue através do mesoapêndice, o comprimento reduzido da extensão do mesoapêndice poderá dificultar a vascularização para a extremidade do órgão, podendo ocasionar implicações sérias durante o processo inflamatório e perfuração precoce.

## CONCLUSÃO

A posição mais frequente do AV foi a do tipo pélvico. O conhecimento a respeito da posição anatômica do apêndice e do mesoapêndice completo em nossa população pode contribuir significativamente para melhorar o diagnóstico clínico precoce da apendicite e, conseqüentemente, reduzir a morbidade. Como outras variações anatômicas, a posição do apêndice vermiforme e do mesoapêndice podem trazer dificuldades para cirurgias durante a realização de intervenções cirúrgicas desse órgão. Os achados do presente estudo podem fornecer informações sobre as variações morfológicas do apêndice na população sergipana.

## AGRADECIMENTOS

Os autores deste artigo agradecem e homenageiam o Professor Doutor José Carlos Nunes Mota (*in memoriam*), não apenas pelo tema do trabalho, como também pelo incentivo para sua realização e coleta do material do estudo.

## REFERÊNCIAS

AHMED, I.; *et al.* The position of the vermiform appendix at laparoscopy. **Surg Radiol Anat.**, vol. 29, n. 2, p. 165-8, 2007.

AJMANI, M. L.; AJMANI, K. The position, length and arterial supply of vermiform appendix. **Anat Anz.**, vol. 153, n. 4, p. 369-74, 1983.

ALTUNKAS, A.; *et al.* The normal vermiform appendix in adults: Its anatomical location, visualization, and diameter at computed tomography. **J Anat Soc India**, n. 71, p. 225-33, 2022.



BAKAR, S. M.; *et al.* Negative correlation between age of subjects and length of the appendix in Bangladeshi males. **Arch Med Sci.**, vol. 9, n. 1, p. 55-67, 2013.

BHANGU, A.; *et al.* appendicitis: modern understanding of pathogenesis, diagnosis, and management. **Lancet**, vol. 386, n. 10000, p. 1278-1287, 2015.

BIRNBAUM, B. A.; WILSON, S. R. Appendicitis at the millennium. **Radiology**, vol. 215, n. 2, p. 337-48, 2000.

CHAN, W. T.; *et al.* Does appendix position affect the clinical outcome of acute appendicitis? **Annals of the College of Surgeons Hong Kong**, vol. 6, n. 4, p. 109-12, 2002.

EL-MASRY, N. S.; THEODOROU, N. A. Retroperitoneal perforation of the appendix presenting as right thigh abscess. **Int Surg.**, vol. 87, n. 2, p. 61-4, 2002.

GHORBANI, A.; FOROUZESH, M.; KAZEMIFAR, A. M. Variation in Anatomical Position of Vermiform Appendix among Iranian Population: An Old Issue Which Has Not Lost Its Importance. **Anat Res Int.**, vol. 2014, p. 313575, 2014.

GOLALIPOUR, M. J.; *et al.* Anatomical Variations Of Vermiform Appendix In South-East Caspian Sea (Gorgan-IRAN). **Journal of the Anatomical Society of India**, vol. 52, n. 2, p. 141-43, 2003.

JONES, W. R.; KAYE, M. D.; ING, R. M. The lymphoid development of the fetal and neonatal appendix. **Biol Neonate**, vol. 20, n. 5, p. 334-45, 1972.

KHATUN, S.; THAKUR, D.; SHAH, D. K. Prevalence of Retrocaecal Appendix among Patients with Appendicitis in A Tertiary Care Hospital of Nepal. **JNMA J Nepal Med Assoc.**, vol. 57, n. 217, p. 150-153, 2017.

MALAS, M. A.; GÖKÇİMEN, A.; SULAK, O. Growing of caecum and vermiform appendix during the fetal period. **Fetal Diagn Ther**, vol. 16, n. 3173-7, 2001.

MALAS, M. A.; *et al.* Development of the vermiform appendix during the fetal period. **Surg Radiol Anat.**, vol. 26, n. 3, p. 202-7, 2004.

MANISHA, L. C.; *et al.* A study of morphology of vermiform appendix in 200 cases. **Int J Med Res Health Sci.**, vol. 2, n. 4, p. 780-85, 2013.

MOHAMMADI, S.; *et al.* Morphological variations of the vermiform appendix in Iranian cadavers: a study from developing countries. **Folia Morphol (Warsz)**, vol. 76, n. 4, p. 695-701, 2017.



MWACHAKA, P.; *et al.* Variations in the position and length of the vermiform appendix in a black kenyan population. **ISRN Anat.**, n. 2014, p. 871048, 2014.

NAYAK, B. S. Why the tip of vermiform appendix has variable position? **Med Hypotheses**, vol. 75, n. 6, p. 682-3, 2010.

OUATTARA, D.; *et al.* Classification of the terminal arterial vascularization of the appendix with a view to its use in reconstructive microsurgery. **Surg Radiol Anat.**, vol. 29, n. 8, p. 635-41, 2007.

PAUL, U. K.; *et al.* Position of vermiform appendix: a postmortem study. **Bangladesh J Anat.**, vol. 7, n. 1, p. 34-6, 2009.

RAHMAN, M. M.; *et al.* Anatomical positions of vermiform apêndix in Bangladeshi people. **J Bangladesh Soc Physiol.**, n. 1, p. 5-9, 2006.

SEARLE, A. R.; *et al.* Changes in the length and diameter of the normal appendix throughout childhood. **J Pediatr Surg.**, vol. 48, n. 7, p. 1535-9, 2013.

SHAH, M. A.; SHAH, M. The position of the vermiform appendix. **Ind Med Gaz.**, vol. 80, n. 10, p. 494, 1945.

SOLANKE, T. F. The position, length, and content of the vermiform appendix in Nigerians. **Br J Surg.**, vol. 57, n. 2, p. 100-2, 1970.

SOUZA, S. C.; COSTA, S. R. M. R.; SOUZA, I. G. S. Vermiform appendix: positions and length – a study of 377 cases and literature review. **Journal of Coloproctology**, vol. 35, n. 04, p. 212-16, 2015.

SWATHIPRIYADARSHINI, C.; *et al.* A comprehensive study of mesoappendix and arterial pattern of appendix. **Turk J Surg.**, vol. 38, n. 1, p. 55-59, 2022.

TOFIGHI, H.; *et al.* The anatomical position of appendix in Iranian cadavers. **Int J med Toxicology Forensic Med.**, vol. 3, n. 4, p. 126-30, 2013.

VERGINIO, H. R.; *et al.* Apendicite aguda em paciente idoso: relato de caso. **Arch Health Invest.**, vol. 8, n. 12, p. 818-20, 2019.

WAKELEY, C. P. The Position of the Vermiform Appendix as Ascertained by an Analysis of 10,000 Cases. **J Anat.**, vol. 67, n. Pt 2, p. 277-83, 1993.

WILLIAMS, B. M.; *et al.* Appendicitis Mortality in a Resource-Limited Setting: Issues of Access and Failure to Rescue. **J Surg Res.**, n. 259, p. 320-325, 2021.



Enviado: 13 de março, 2023.

Aprovado: 13 de abril, 2023.

---

<sup>1</sup> Professor Titular de Anatomia Clínica. ORCID: 0000-0002-2300-3330. Currículo Lattes:  
<http://lattes.cnpq.br/6911783083973582>.

<sup>2</sup> Residente de Clínica Médica. ORCID: 0000-0002-5298-537X. Currículo Lattes:  
<http://lattes.cnpq.br/6291628187714859>.

<sup>3</sup> Residente de Clínica Médica. ORCID: 0000-0001-9211-7000. Currículo Lattes:  
<http://lattes.cnpq.br/4619345212343744>.

<sup>4</sup> Estudante de medicina. ORCID: 0000-0001-5924-8658. Currículo Lattes:  
<http://lattes.cnpq.br/1862815448788019>.

<sup>5</sup> Estudante de medicina. ORCID: 0000-0002-1804-5114. Currículo Lattes:  
<http://lattes.cnpq.br/0947941516831134>.

<sup>6</sup> Estudante de medicina. ORCID: 0000-0003-2773-9238. Currículo Lattes:  
<http://lattes.cnpq.br/3363589852903709>.

<sup>7</sup> Professor Adjunto de Anatomia Clínica. ORCID: 0000-0002-2146-3499. Currículo Lattes:  
<http://lattes.cnpq.br/3543011108453552>.

<sup>8</sup> Professor Titular de Biologia Molecular. ORCID: 0000-0001-5705-6433. Currículo Lattes:  
<http://lattes.cnpq.br/3337321488338686>.

<sup>9</sup> Professor Titular da Faculdade de Medicina. ORCID: 0000-0002-7776-1831. Currículo Lattes:  
<http://lattes.cnpq.br/6858508576490184>.