



# A UTILIZAÇÃO DE FIOS DE POLIDIOXANONA (PDO) PARA INDUÇÃO DE COLÁGENO: REVISÃO DE LITERATURA

## ARTIGO ORIGINAL

DIAS, Andressa Bassani Macauba<sup>1</sup>, IGNACIO, Priscila Oliveira<sup>2</sup>, LOPES, Roseane dos Santos<sup>3</sup>, SOUSA, Talita Lilian Sá de<sup>4</sup>, SANTOS, Deny Anderson dos<sup>5</sup>

DIAS, Andressa Bassani Macauba. Et al. **A utilização de fios de polidioxanona (PDO) para indução de colágeno: revisão de literatura.** Revista Científica Multidisciplinar Núcleo do Conhecimento. Ano. 07, Ed. 05, Vol. 04, pp. 99-119. Maio de 2022. ISSN: 2448-0959, Link de acesso: <https://www.nucleodoconhecimento.com.br/saude/fios-de-polidioxanona>, DOI: 10.32749/nucleodoconhecimento.com.br/saude/fios-de-polidioxanona

## RESUMO

A pele é considerada o maior órgão do corpo, responsável por gerar revestimento, atuando de maneira contínua com as membranas mucosas de diversos sistemas. Por ser o órgão mais evidente do corpo, é frequentemente utilizada como sinalizador primário do envelhecimento, podendo atuar na determinação da idade cronológica e refletir a saúde do paciente. O envelhecimento, por sua vez, é causado, principalmente, pela carência de colágeno e sua organização na pele, sendo caracterizado como um processo irreversível e multifatorial no qual resulta em diversas modificações estéticas ou funcionais. Ainda, este processo pode incluir modificações na aparência da pele com o decorrer do tempo, resultado de uma degradação dos seus componentes, variações em texturas e até mesmo alterações de cor. Nesse contexto, dentre os procedimentos estéticos mais procurados para

---

<sup>1</sup> Graduação Biomedicina. ORCID: 0000-0001-6754-1731.

<sup>2</sup> Graduação Biomedicina. ORCID: 0000-0002-3602-3605.

<sup>3</sup> Graduação Biomedicina. ORCID: 0000-0003-1606-8651.

<sup>4</sup> Graduação Biomedicina. ORCID: 0000-0003-3620-6011.

<sup>5</sup> Orientador. ORCID: 0000-0003-2425-6070.

RC : 114277

Disponível em: <https://www.nucleodoconhecimento.com.br/saude/fios-de-polidioxanona>



rejuvenescimento facial, estão os fios de sustentação, que são minimamente invasivos, têm menos riscos de complicações e são eficazes em correções de ptoses, proporcionando melhoras no aspecto de envelhecimento da pele. Ante ao exposto, o presente artigo, visou responder: como os fios de PDO podem ser utilizados na indução de colágeno? Desta forma, tem-se como objetivo analisar, por meio da literatura já publicada, o uso de fios de PDO na indução de colágeno. Para isso, foi realizada uma revisão bibliográfica. Como resultados, verificou-se que a indução de colágeno e sustentação de tecidos faciais por meio dos fios de PDO, é um procedimento que vem ganhando espaço e importância nas técnicas de Harmonização Orofacial, as quais se destacaram durante os últimos anos por promover resultados satisfatórios na questão de reposicionamento de tecidos faciais e flacidez tissular. Por fim, foi possível concluir que por ser um procedimento não cirúrgico, com baixo nível de complicação e, relativamente, rápido, a utilização de fios de PDO tem efeitos satisfatórios para os pacientes, e quando associado a outras técnicas, obtém-se ótimos resultados. Quanto à sua utilização, demonstrou-se que os fios permanecem no organismo em torno de seis meses e, após sua total absorção, podem durar até dois anos. Portanto, para um bom resultado, é indispensável uma boa anamnese e conhecimento específicos por parte do profissional que realizará o procedimento.

Palavras-chave: Fios, rejuvenescimento, Harmonização Orofacial, colágeno.

## 1. INTRODUÇÃO

De fato, procedimentos que prorrogam a aparência jovial, sempre receberam grande atenção. Com o passar dos anos, avanços tecnológicos e científicos contribuíram para a elucidação e aprimoramento de técnicas estéticas de cunho cirúrgico ou não, bem como o desenvolvimento de novas tecnologias cosméticas que contribuíssem com o rejuvenescimento (BORTOLOZO e BIGARELLA, 2016).

Fisiologicamente, por volta dos 30 anos de idade, é iniciado o processo de envelhecimento, decorrente da diminuição da produção de colágeno, elastina e



consequente reabsorção gradual da gordura, na qual resulta em flacidez e redução do tônus muscular, que contribuem com o surgimento de rugas, em especial, as nasolabiais e nasogenianas, assim como o aparecimento de bolsas infra orbitais e aumento da gordura submentoniana, proporcionando um aspecto cansado e envelhecido (WONG *et al.*, 2016).

Em países, como na Coreia, essa técnica é comumente utilizada. No Brasil, seu uso ainda não é divulgado de maneira ampla e expressiva se comparado com o número de intervenções invasivas realizadas com o mesmo intuito (KARIMI e REIVITS, 2017).

Nesse contexto, de acordo com Slater (1998), o fio de polidioxanona, tem como fórmula  $C_4H_6O_3$ . É um polímero de origem sintética, não alergênico, não piogênico. Mesmo que possa provocar reação tecidual durante sua absorção, sua utilização tem se destacado no *lifting* facial. Ainda, verifica-se que suturas realizadas com intermédio de fio de polidioxanona possuem maior resistência que as demais suturas absorvíveis e são mais maleáveis do que as suturas de polipropileno.

Tavares *et al.* (2017), afirma que estudos comprovam que os efeitos do *lifting* facial com os fios de sustentação de polidioxanona podem se manter por até seis meses, podendo chegar, até mesmo, a oito meses, dependendo da quantidade de fios. Seu uso envolve a passagem de suturas sob a pele de rosto e pescoço, para melhorar a queda e flacidez tissular, eles, ainda, não requerem grandes incisões, facilitam o tempo de recuperação. Para resultados mais duradouros, é importante verificar a necessidade de associação com outros protocolos como preenchimento com ácido hialurônico, toxina botulínica etc. (TAVARES *et al.*, 2017).

Segundo Kirschner (2019), o processo de recuperação se inicia logo após sua instalação no tecido, podendo ser ele, na derme ou subderme, gerando um processo inflamatório em decorrência do trauma provocado pela agulha ou cânula utilizadas no procedimento, fazendo com que o corpo libere quantidades de substâncias



quimiotóxicas vasoativas, fatores de crescimento, vasodilatação e ativação plaquetária.

O autor ressalta, ainda, que com a dissolução dos fios de PDO, inicia-se o processo de lise celular que, com o tempo, altera sua coloração, passando de azul para branco, até ficar transparente. Após este período, há a reabsorção pelo corpo e o fio não é mais visível nos tecidos. Depois de algumas semanas, nota-se a formação de tecido cicatricial no local, com feixes de fibras de colágeno (KIRSCHNER, 2019).

Neste cenário, ressalta-se que o desenvolvimento deste trabalho foi motivado a partir da necessidade de compreender o envelhecimento cronológico, bem como as mudanças que ocorrem na estrutura e funções de todos os tecidos que compõem um organismo.

Ante ao exposto, tem-se como questão norteadora: como os fios de PDO podem ser utilizados na indução de colágeno? Desta forma, objetivou-se analisar, por meio da literatura já publicada, o uso de fios de PDO na indução de colágeno. E como objetivos específicos: descrever a histologia e fisiologia da pele; apresentar os fatores de envelhecimento; compreender a técnica de utilização dos fios de PDO.

Os conteúdos bibliográficos foram extraídos a partir das bases de pesquisa PUBMED, Google Scholar e SCIELO através dos seguintes descritores: Fios; Rejuvenescimento; Harmonização Orofacial; Colágeno.

## **2. PELE**

### **2.1 FISIOLOGIA DA PELE**

Segundo Gartner e Hiatt (2006), a pele é o maior órgão do corpo, sendo responsável por gerar revestimento e atuar de maneira contínua com as membranas mucosas de diversos sistemas, como: o respiratório, o reprodutor, o digestório e o urinário. Em média, em 3 centímetros de pele, existem cerca de 3 milhões de células, 300 glândulas sudoríparas, 50 terminações nervosas e 90 centímetros de vasos

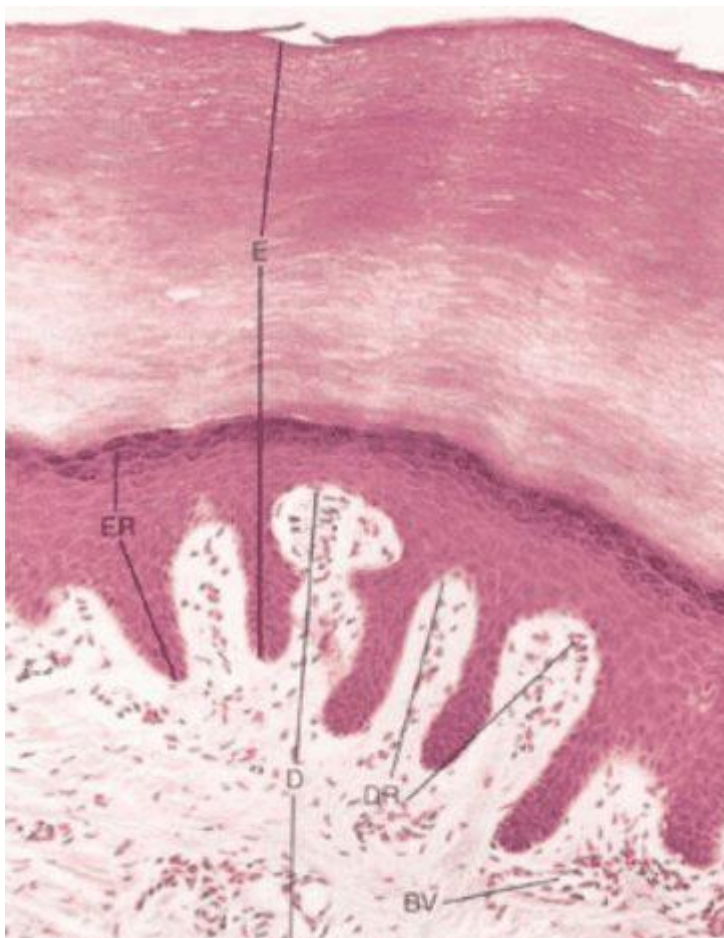RC : 114277

Disponível em: <https://www.nucleodoconhecimento.com.br/saude/fios-de-polidioxanona>

sanguíneos. A pele, portanto, é responsável por gerir diversas funções biológicas nos seres vivos, mesmo nas suas primeiras fases, e realizar a respiração, alimentação e excreção. Com a evolução dos órgãos, cada um desses, passa a realizar essas funções específicas.

A pele é dividida em duas camadas, a derme e a epiderme, exercendo funções de cobertura e proteção contra lesões e agentes invasores externos, como bactérias, atua na termorregulação, na recepção sensorial, que proporcionam sensações de tato e dor, na excreção de suor e na absorção de vitamina D (por meio da síntese dos raios UV) (GARTNER e HIATT, 2006).

Figura 1: Corte histológico da pele espessa. Epiderme (E) e derme (D).



Fonte: Gartner (2006, p. 336).

RC : 114277

Disponível em: <https://www.nucleodoconhecimento.com.br/saude/fios-de-polidioxanona>



Segundo Gartner e Hiatt (2010), a divisão da pele pode ser realizada conforme a espessura da camada superficial de células. Pode ser classificada como pele espessa, a que está presente na palma das mãos e sola dos pés, bem como regiões que sofrem atrito e contato frequente. A pele delgada, que está presente sobre o restante do corpo, possui algumas camadas inexistentes ou indefinidas.

## 2.2 EPIDERME

Tem-se como epiderme a camada mais externa da pele, responsável por separar o meio externo do meio interno. Essa camada é constituída por um epitélio estratificado pavimentoso queratinizado, não apresenta vasos sanguíneos e não transporta nutrientes. A remoção de detritos é realizada através da difusão dos capilares do tecido adjacente (WONG *et al.*, 2016).

A espessura varia de acordo com a área do corpo. Esta possui em torno de 0,07 a 0,12 milímetros na maior parte do corpo. Entretanto, na palma das mãos e sola dos pés, pode chegar a 1,4 milímetros. Além do mais, a epiderme é responsável por originar os anexos cutâneos que compreendem os pelos, unhas, glândulas sudoríparas e glândulas sebáceas (JUNQUEIRA e CARNEIRO, 2017).

Esse epitélio é constituído por cinco camadas, sendo: estrato basal, camada espinhosa, estrato granuloso, estrato lúcido e estrato córneo. O estrato basal, também chamado de germinativo, é a camada mais profunda e está sobre a derme. Além disso, ela contém uma única camada de células responsáveis pela origem celular, possibilitando a realização de mitose de maneira intensa (JUNQUEIRA e CARNEIRO, 2017).

“A renovação celular ocorre porque as células recém geradas são empurradas em direção à camada mais superficial e durante o trajeto vão sofrendo alterações na forma e na composição química” (GARTNER e HIATT, 2010).

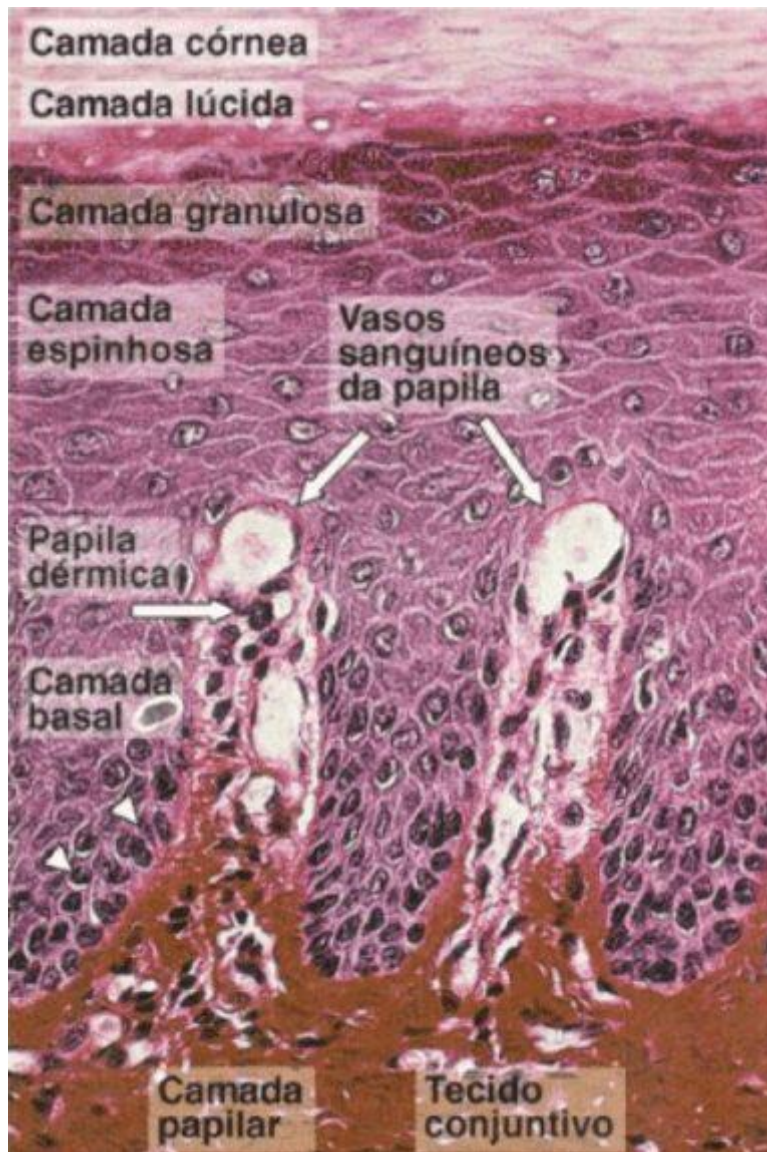
A camada espinhosa, é a camada mais espessa. Junto ao estrato basal, recebem o nome de estrato de Malpighi, devido às células que representam um aspecto



espinhoso e aparentam estarem conectados por vários prolongamentos curtos. É constituído por células poliédricas e achatadas, que migraram da camada basal. As células mais profundas têm aparência mais arredondadas, já as que estão na superfície, são mais planas (JUNQUEIRA e CARNEIRO, 2017).

Para Gartner e Hiatt (2006), o estrato granuloso está localizado acima do estrato espinhoso e é composto por três a cinco camadas de queratinócitos, que possuem querato-hialina no seu citoplasma. Esses grânulos possuem formato grande e são irregulares. O estrato lúcido está localizado apenas na pele espessa e possui células claras, homogêneas, não possuindo organelas ou núcleos. A camada córnea, parte mais externa, é formada por diversas camadas de células mortas, que são totalmente queratinizadas e recebem o nome de escama, conforme acontece a renovação celular.

Figura 2: Corte histológico da pele espessa



Fonte: Junqueira (2008, p. 359).

Para Gartner e Hiatt (2006), o extrato epitelial da pele é constituído por quatro tipos de células, compreendidas em queratinócitos. Elas são responsáveis por realizar a síntese de queratina e representam o maior número de células nesse extrato, chegando a corresponder a 80-90% do total. Além disso, são responsáveis por impermeabilizar e proteger a pele. Dentre elas, podemos mencionar as células de *Langerhans*, que são responsáveis por apresentar antígeno; melanócitos, células

RC : 114277

Disponível em: <https://www.nucleodoconhecimento.com.br/saude/fios-de-polidioxanona>





responsáveis por produzirem melanina; e as células de Merkel, que realizam a transdução sensorial.

Por representarem o maior número de células nesse órgão, os queratinócitos se movem da camada base para a superfície do epitélio, removendo as células mortas que são eliminadas, realizando, assim, a renovação da pele e mantendo sua espessura. Durante este trajeto até a superfície, essas células começam a diferenciar-se, acumulando filamentos de queratina no citoplasma. Este processo dura, em média, entre 21-28 dias (KHAVKIN; ELLIS, 2011).

Já os melanócitos, são células dendríticas, que tem como função produzir a melanina, pigmento responsável por proporcionar coloração à pele. Estas, localizam-se na junção da epiderme com a derme e entre os queratinócitos da camada mais profunda da epiderme. São responsáveis por penetrar em células próximas presentes nas duas últimas camadas da epiderme, realizando o transporte da melanina para o citoplasma (JUNQUEIRA e CARNEIRO, 2017).

As células de *Langerhans*, representam, em média, 3% do total das células epiteliais, que são responsáveis por apresentar antígeno e possuem capacidade de realizar fagocitose. Elas estão presentes em todo o epitélio entre os queratinócitos. Já as células Merkel, são transdutoras de sinais. Neste processo, sua base entra em contato com terminações de fibra nervosa, localizadas na camada da base da epiderme (JUNQUEIRA e CARNEIRO, 2017).

## 2.3 DERME

A camada mais espessa da pele é conhecida como derme e é responsável por unir a pele a hipoderme. Nessa camada, estão presentes fibras colágenas e elastina, que auxiliam na determinação da espessura e elasticidade da pele. Em média, sua espessura pode chegar a mais de 3 milímetros nas palmas das mãos, sola dos pés e costas. Entretanto, sua espessura varia conforme a área do corpo. Possui vasos sanguíneos em abundância, portanto, é responsável por nutrir e recolher os detritos



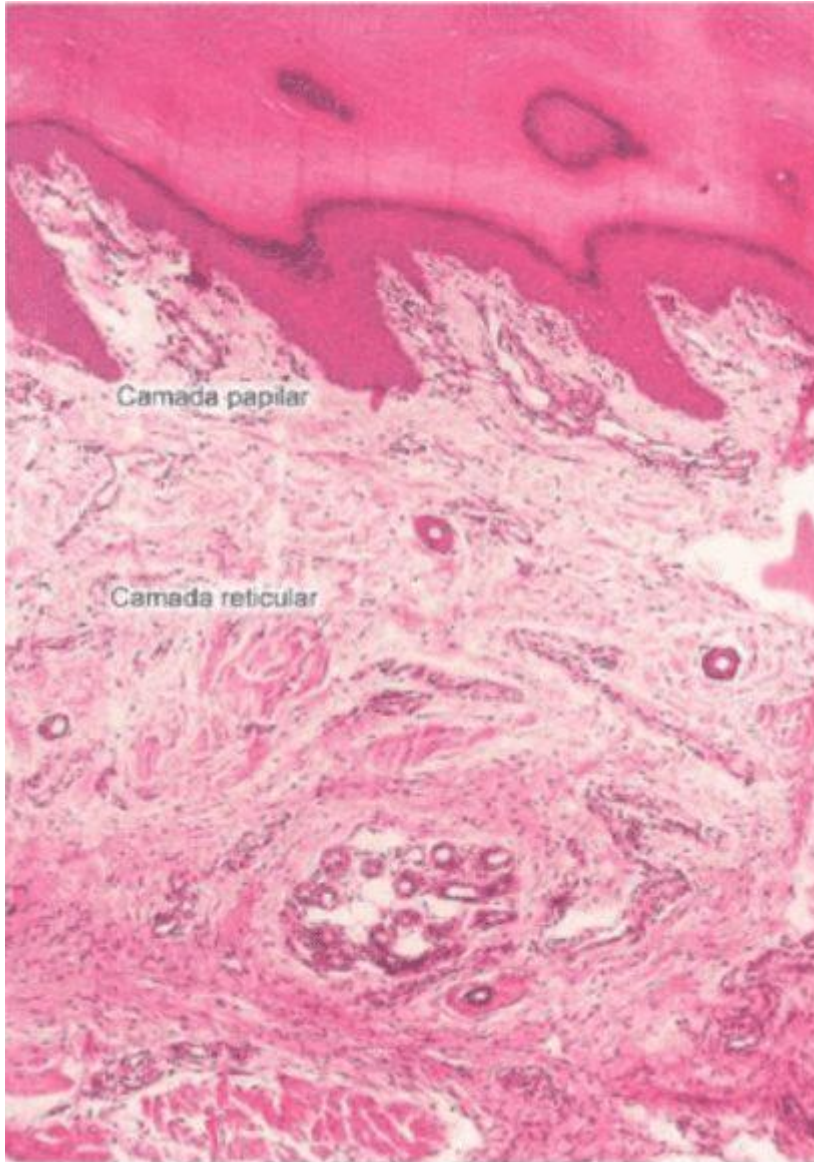
da epiderme. Ela apresenta fibroblastos em grande quantidade, que são originários do tecido conjuntivo. São, também, responsáveis por realizar a síntese de colágeno e elastina. Sua forma inativada é chamada de fibrócito (JUNQUEIRA e CARNEIRO, 2017).

O colágeno é o principal constituinte fibroso da derme e a proteína extracelular mais abundante do organismo, sendo sua função proporcionar força tênsil. A elastina constitui as fibras elásticas, é formada por fibras delicadas, sendo responsáveis pela elasticidade do tecido. Estas fibras são cinco vezes mais extensíveis que a borracha, permitindo o retorno da pele ao normal após uma deformação (JUNQUEIRA e CARNEIRO, 2017).

Segundo Guirro e Guirro (2004), existem três tipos de lesões que apresentam modificações no colágeno e na elastina, entre elas, encontra-se a estria. A derme possui duas camadas, sendo a camada papilar, composta por tecido conjuntivo frouxo mais superficial, sendo esta composta por fibras de colágenos dos tipos I e II organizadas e distendidas. Além da fibra elástica, a camada reticular, possui aparência mais espessa e faz parte do tecido conjuntivo, também dispõe de glândulas sudoríparas, sebáceas, folículos pilosos e possui colágeno tipo I, que é responsável por proporcionar força e fibras de elastinas que oferecem elasticidade, ademais, as células nessa camada, são mais escassas (ROSS *et al.*, 2017).



Figura 3: Camadas dérmicas da pele.



Fonte: Junqueira (2017, p.374).

Segundo Petroski *et al.* (2012), a hipoderme, também conhecida como tecido subcutâneo, é oriunda a partir do tecido conjuntivo frouxo e possui células adiposas em abundância, formando uma camada grossa de tecido adiposo, que não pertencem à pele, mas tem como objetivo aderir e prestar suporte aos órgãos subjacentes. É necessário ressaltar que por estar sempre exposta a diversos fatores, a pele está vulnerável a sofrer modificações, principalmente, do meio

RC : 114277

Disponível em: <https://www.nucleodoconhecimento.com.br/saude/fios-de-polidioxanona>



externo. Estas modificações podem contribuir para o desenvolvimento de disfunções estéticas, que podem acarretar um funcionamento desregulado do corpo e resultar em efeitos negativos na forma como o indivíduo se vê, principalmente, no caso das estrias.

### 3. ENVELHECIMENTO

#### 3.1 ASPECTOS GERAIS

Conforme ocorre o aumento da expectativa de vida, a preocupação com o envelhecimento se torna maior. Nesse contexto, a aparência estética denuncia o avanço da idade, principalmente, a estética facial, tornando-se um dos maiores motivos de procuras por cosméticos que auxiliam na diminuição dos efeitos do tempo. A aparência fácil permite transmitir características pessoais além de estéticas, como: saúde, emoções e idade, afetando profundamente a autoestima (CAMPOS *et al.*, 2012).

Afornali *et al.* (2017), acreditam que embora a beleza esteja limitada ao fácil reconhecimento, sua explicação é complexa, pois é resultado de uma somatória de fatores objetivos, subjetivos e culturais. A estética da face é a combinação do padrão ósseo, volume e posição do tecido subcutâneo (estando associado à qualidade da pele), morfologia dentária e, até mesmo, personalidade individual. O autor, ainda, afirma que estudos concluem que o ser humano possui preferência por medianiedades, ou seja, preferência por traços faciais com medidas média se baseada com a população à qual pertencem, levando em consideração fatores como: harmonia, simetria bilateral, dimorfismo sexual e proporção.

Nesse contexto, vale destacar que a pele representa cerca de 16% do peso corporal. Este órgão tem como principais funções: a termorregulação; a recepção de estímulos como frio, calor, dor, toque e pressão; a vigilância imunológica; e a proteção contra agressões de natureza física, química ou biológica, inclusive contra a radiação solar. Embora a pele exerça função de proteção contra radiação UV, a



grande maioria dos seres vivos necessita da radiação solar para a manutenção da vida, principalmente, com relação à síntese de vitamina D epiderme (SILVA e ANDREATTA, 2017).

A epiderme é a camada externa não vascularizada e a derme constitui-se por ser interna e vascularizada. A epiderme possui cinco camadas: estrato basal, estrato espinhoso, estrato granuloso, estrato lucidum e estrato córneo. A derme é constituída, primariamente de fibroblastos, sendo responsável por fornecer suporte físico e nutricional à epiderme (SILVA e ANDREATTA, 2017).

De acordo com Silva e Andreatta (2017), por ser um órgão de proteção, que desempenha papel de hidratação e por ser o mais evidente do corpo, é frequentemente utilizado como sinalizador primário do envelhecimento, podendo atuar na determinação da idade cronológica e refletir a saúde do paciente. O autor, ainda, afirma que o envelhecimento é um processo irreversível e multifatorial, que resulta em diversas modificações estéticas ou funcionais. Com o passar do tempo, essas alterações promovem o declínio das funções biológicas, contribuindo com a capacidade de se adaptar às constantes agressões que o corpo se torna alvo.

### **3.2 TIPIFICAÇÃO**

O envelhecimento visível pode causar modificações na aparência da pele com o decorrer do tempo, resultando na degradação dos seus componentes, variações nas texturas e, até mesmo, alterações de cor. Além disso, o envelhecimento, também, pode ser classificado como intrínseco e extrínseco. Esse primeiro é o envelhecimento cronológico, já esperado, decorrente das alterações do tempo de vida, apresentando: palidez, ressecamento, rugas finas, flacidez, tumores benignos, bochechas cavadas e órbitas oculares sem gordura subjacente (PAVANI e FERNANDES, 2017).

Já o envelhecimento extrínseco, que se resume ao fotoenvelhecimento, é causado pelos danos estocásticos de diversos efeitos, em especial, à frequente exposição



aos raios UV ou outros fatores, como: poluição, estilo de vida, radiação infravermelha, tabagismo, estresse, consumo de álcool, entre outros. Os sinais para esse tipo de envelhecimento incluem rugas, sardas, lentigos, áreas de hiperpigmentação etc. (PAVANI e FERNANDES, 2017).

Segundo Silva e Andreatta (2017), os componentes do tecido conectivo sofrem com a alteração em decorrência do acúmulo desse processo oxidativo. Essas alterações podem ser exemplificadas com a atenuação da atividade de proliferação dos fibroblastos, desorganização e redução nas fibras colagenosas e elastinas, bem como a diminuição do Ácido Hialurônico.

É recomendável que a prevenção para esses tipos de transtornos se inicie entre os 25-30 anos de idade, independentemente do tipo de pele. Ademais, sabe-se que os cuidados básicos como vida saudável, ingestão de líquido frequentemente e hidratação, podem contribuir com o atraso de surgimento de rugas. Além disso, o uso cosmético para prevenção e, até mesmo, tratamento do envelhecimento cutâneo, podem auxiliar na reposição do Ácido Hialurônico, auxiliando na prevenção da diminuição da elasticidade, flacidez e rugas (PAVANI e FERNANDES, 2017).

## **4. FIOS DE PDO**

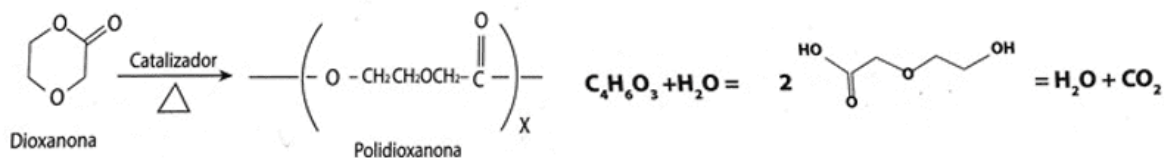
### **4.1 HISTÓRICO E PROPRIEDADES**

Diversos procedimentos e intervenções cirúrgicas passaram a surgir nos últimos anos, com o objetivo de postergar o envelhecimento facial. Nesse cenário, vários tipos de fios absorvíveis e não absorvíveis foram desenvolvidos. Os não absorvíveis, desenvolvidos por Sulamanidze, foram os pioneiros. Eles tinham como composição o polipropileno. Atualmente, os fios absorvíveis com composição de PDO têm sido os mais indicados no que diz respeito à revitalização e rejuvenescimento fácil, conforme apontam Bortolozzo e Bigarella (2016).

Os fios podem ser feitos de diversos materiais, tais como: ácido polilático, polipropileno, polidioxanona entre outros. Entretanto, verifica-se que o fio de polidioxanona, é um dos mais populares em todo mundo (SUH *et al.*, 2015).

A PDO é derivada de poliéster e possui características não tóxicas, não piogênicas e não alergênicas. Sua absorção é feita por hidrólise, onde há a formação de dois monômeros de ácido 2-hidroxi-etoxi-acético ( $C_4H_8O_4$ ) que, após este processo, são decompostos em  $CO_2$  e  $H_2O$  e, assim, absorvidos pela pele (SUH *et al.*, 2015).

Figura 4: Composição química da polidioxanona



Fonte: Instituto Lapidare.

Devido a estrutura química da polidioxanona, há pouca perda de peso comparado ao PGA e PLA (ácido poliglicólico e ácido polilático), visto que este tem maior reação de ligação éster. Quando há esse tipo de ligação a um grupo adicional, o  $CH_2$ , em sua estrutura molecular, disponibiliza flexibilidade ao PDO, em relação aos  $\alpha$ -hidroxiácidos, acarretando mudanças na cadeia principal de um carbonil, podendo proporcionar maior flexibilidade ao polímero em decorrência de um grupo de metileno. Ainda, verifica-se que sua degradação é mais baixa por conta da hidrólise, tendo em vista que possui uma baixa concentração de éster, o que mantém sua resistência por um período maior de tempo (TAVARES *et al.*, 2017).

Por se tratar de um procedimento invasivo com riscos menores e recuperação acelerada, os protocolos com fios para reposicionamento dos tecidos moles e indução da neocolágenase têm sido vistos como uma alternativa viável, que possui como vantagem a possibilidade de induzir apenas pequenas reações teciduais durante o processo de reabsorção que é prolongado (YOON *et al.*, 2018).



Entretanto, estudos elucidados a respeito das alterações teciduais ocorridas entre 4-48 semanas após a inserção de fios de PDO em porcos Yucatan, na qual possuem pele muito semelhantes estruturalmente a pele humana, observou-se que houve alterações específicas nos tecidos circundantes que resultaram no aumento da formação de colágeno e tecido conjuntivo fibroso, redução de gordura local, contratura tecidual e melhora no suprimento vascular (YOON *et al.*, 2018).

O cirurgião plástico coreano Dr. Kwon Han percebeu, em 2006, que as cicatrizes passaram a ficar menos evidentes com o uso dos fios de PDO nas suturas, além de observar também melhora no tônus facial e aspecto mais jovial. A partir de então, foi criada a técnica que combinava as finas agulhas de acupuntura com os fios de PDO, que após serem inseridas na pele, passavam a estimular a formação de colágeno tipo I e III decorrente da atividade dos fibroblastos que ficavam localizados ao redor dos fios, podendo ocorrer em diversas direções e não se limitando apenas a estas regiões (BORTOLOZO e BIGARELLA, 2016).

## 4.2 TÉCNICA DE UTILIZAÇÃO

Com o passar dos anos, sua forma de colocação e design mudaram. Atualmente, os fios de PDO, estão disponíveis tanto em material não absorvível quanto absorvível, com vários comprimentos e diferentes tipos de agulhas embutidas, que permitem diversas formas de aplicação, incluindo autofixação, fixação das duas extremidades do fio em um único ponto, ancoragem na fáscia temporal ou outros pontos profundos, passagens curvas que abraçam o tecido ptótico e loop (UNAL *et al.*, 2021).

Os fios mono PDO são fios lisos de filamento único e espessura 5,0. Eles possuem excepcional efeito de tração imediata. Sua absorção é mais lenta e mais durável devido à sua espessura, atuando no preenchimento de rugas e sulcos profundos. O fio Mola possui dois fios simples entrelaçados, com o objetivo de fazer com que o tecido tenha melhor resistência e elasticidade ao ser levantado em direção ao fio





natural da derme. Os fios de duas camadas (fios gêmeos), são dois fios simples com uma espessura total de 5,0 (UNAL *et al.*, 2021).

A combinação de agulhas com o fio de PDO, promoveu o surgimento de uma forma inovadora de aplicação minimamente invasiva, que permitiu a incorporação destes fios sutilmente nos locais desejados, tornando, assim, a visibilidade na derme quase imperceptível (UNAL *et al.*, 2021).

Novas técnicas de suspensão foram acrescentadas a procedimentos de terço médio e superior, e, desta forma, o tecido mole da face pode ser reposicionado e fixado ao osso temporal ou periósteo através de pequenas incisões. Para elevação de sobrancelha ou terço médio da face, com menor morbidade, fios lisos podem ser utilizados. Além disso, verifica-se que fios de sutura, também, foram relatados como técnicas de sustentação, porém, os resultados podem ser imprevisíveis, já que os fios tendem a cortar facilmente os tecidos (KIRSCHNER, 2019).

A roda dentada PDO (ou fio com garras), possui melhores efeitos no *lifting*, além da maior durabilidade. Por sua superfície ser serrilhada, tem melhor fixação nos tecidos, reduzindo a flacidez, as rugas e formando um contorno facial fino e natural. Possuem direções diferentes em suas garras, sendo: unidirecional, bidirecional e multidirecional (SILVA; SILVA, 2018).

Figura 5: Dispositivos de fios de PDO.

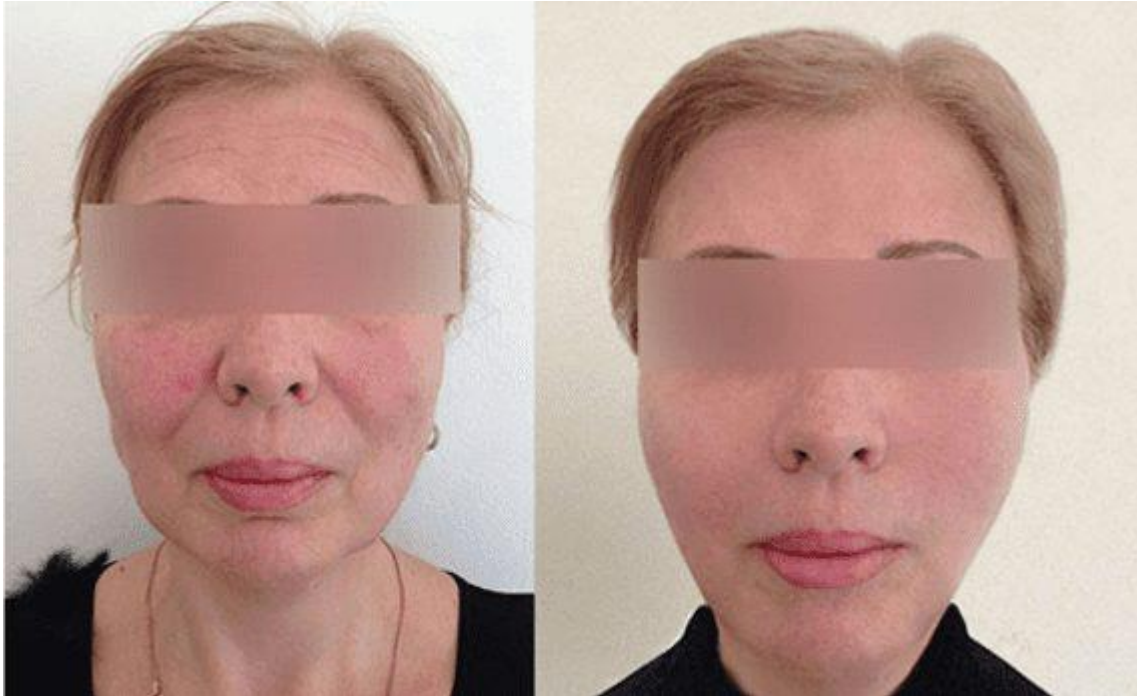

Fonte: [www.cep.ueg.br](http://www.cep.ueg.br).

Quando corretamente inseridos, os fios de PDO causam um efeito de *lifting* mecânico que se manterá devido ao efeito estimulador da formação de colágeno. Na maioria das vezes, a aplicação conjugada de fios monofilamento em espiral e com espiculado, conduzem a um melhor resultado. O plano correto para inserção dos fios é no tecido celular subcutâneo (SMAS). Caso seja introduzido superficialmente, o procedimento se torna doloroso ao toque e não haverá estimulação de colágeno, além disso, os fios ficam visíveis (MATOS, s.d).

Quando o fio é posicionado na derme superficial, com a introdução através de uma cânula, ocorre a estimulação do tecido, o que causa uma resposta tecidual devido à cascata de cicatrização, resultando na formação de fibroblastos com estrutura rica em elastina e colágeno, formando um tecido com mais turgor, tônus, hidratação e menor flacidez (GASPARRO, 2020).

Figura 6: Antes e Depois do procedimento com auxílio de fios de PDO



Fonte: <http://fiopdo.com.br/?pg=fio-polidioxanona>.

O procedimento dura em torno de 30 a 60 minutos, sendo aplicada anestesia local, seguida da identificação dos pontos de entrada da agulha de acordo com a queixa do paciente. Após a determinação do ponto de aplicação, inicia-se a colocação das agulhas no tecido, que são em pontos específicos do rosto, a fim de se obter um estímulo mais eficaz da pele. Basicamente, o *lifting* facial com PDO é realizado em 5 pontos principais, localizados de forma simétrica na face. Em certos casos em que for possível observar sinais de assimetria, poderão ser considerados outros pontos (AZEVEDO, 2018).

Se forem introduzidos profundamente, podem atingir e lesionar artérias, veias, nervo facial ou outras estruturas profundas da face. Portanto, é importante a identificação do ponto de Manson, que permite identificar o trajeto da artéria facial com um grau de erro de 3 mm. Após o procedimento, podem ocorrer efeitos secundários transitórios, tais como: hematomas, infecção, exteriorização dos fios e pequenas retrações, que desaparecem em torno de 5 a 7 dias. Durante o período de

RC : 114277

Disponível em: <https://www.nucleodoconhecimento.com.br/saude/fios-de-polidioxanona>



reabsorção, sua baixa antigenicidade se destaca por produzir uma pequena reação tissular inflamatória (GASPARRO, 2020).

### 4.3 FIO PDO 4D

A versão mais recente dos fios de PDO é o 4D. Esses fios são mais espessos e, por serem quadridirecionais, dispõem de espículas que se aderem aos tecidos de maneira mais firme. O estudo realizado por Ali (2017), utilizou 63 pacientes divididos em 3 grupos de 21 pessoas por um período de 2 anos de acompanhamento.

O primeiro grupo foi submetido ao tratamento com fios PDO 4D para realizar o reposicionamento dos tecidos. O grupo 2 utilizou – além dos fios PDO – outros protocolos como: toxina botulínica ou plasma rico em plaquetas, por um período de 6 meses. O terceiro e último grupo, foi induzido a um protocolo triplo com preenchedores, toxina botulínica e plasma rico em plaquetas pelo mesmo período, 6 meses (ALI, 2017).

O estudo concluiu que o uso dos fios PDO 4D combinados com outros protocolos apresentam resultados mais duradouros, prolongados e elevação considerável, cerca de 3-10 milímetros, além de uma taxa de incidência de complicações de cerca de 4,8% (ALI, 2017). Quanto à queixa de dor, para Pazyar *et al.* (2014), é esperada que ocorra no local de aplicação logo após o procedimento.

No que diz respeito ao tempo de durabilidade, alguns autores, como Pazyar *et al.* (2014), não consideram a manutenção de seis meses para o resultado obtido, uma vez que a pele do terço inferior da face tem influência do relaxamento após esse período.

### 4.4 RESULTADOS E REABSORÇÃO

Segundo Paul (2008), o resultado a longo prazo pode ser decepcionante, pois, em grande parte das vezes, os fios podem acabar se tornando visíveis, quebrarem, serem extraídos ou até mesmo surgirem nas linhas de tração em repouso.

RC : 114277

Disponível em: <https://www.nucleodoconhecimento.com.br/saude/fios-de-polidioxanona>



Outro estudo, elucidado por Wong *et al.* (2016), contou com 61 pacientes que se submeteram a tratamento com fios de PDO, os quais, também, obtiveram resultados positivos a fim de diminuir sulcos nasolabiais, evidenciando que a técnica é pouco invasiva e muito segura, com baixas taxas de complicações. Embora seja de curto prazo, quando não associada a outras técnicas cirúrgicas, é um procedimento promissor.

Abraham; Defatta e Williams (2009), também, evidenciaram que o uso de fios PDO, mesmo que não associados a outros procedimentos, proporcionam resultados muito bons e baixos riscos de complicações. Porém, quando associado a outras condutas invasivas ou não, apresentam resultados mais duradouros.

Karimi e Reivits (2017), realizaram uma análise em dez anos dos resultados obtidos com a técnica de uso dos fios PDO e concluíram que esse procedimento traz vantagens, porém, existem desvantagens que podem ser evidentes quando ocorrem complicações. O grupo defende que ainda é necessário elucidar estudos a longo prazo a fim de trabalhar com cautela, visto que se trata de uma tecnologia que vem sendo aperfeiçoada e ainda resulta em inconclusão quando se trata de rejuvenescimento, principalmente em pessoas com idades mais avançadas e maior flacidez facial.

De acordo com Rachel; Lade e Larson (2010) *apud* Bortolozo (2017), o *lifting* facial não é indicado para: gestantes ou mulheres lactantes; pessoas com infecções locais, especialmente no local de tratamento; doença física grave; doenças autoimunes; cardiopatias isquêmicas; hipertensão de grau II e III; hemofilia; transtornos psiquiátricos; inflamação ou câncer na região de tratamento; pacientes que fazem uso de anticoagulantes e implantes insolúveis.



## 5. CONCLUSÃO

Levando em consideração o envelhecimento cutâneo, associado à idade cronológica e causado, principalmente, pela carência de colágeno na pele, os fios de PDO apresentam-se como uma alternativa viável de rejuvenescimento facial.

Com a evolução destes métodos, os *liftings* com o uso de fios ganharam popularidade na busca de melhora estética.

Nesse cenário, constata-se que os fios de dermosustentação de polidioxanona (PDO) são indicados para rejuvenescimento, *lifting* facial, atenuação do suco nasogeniano, queixo duplo e reposicionamento de tecidos ptosados. São absorvíveis pelo organismo, flexíveis, e indutores da produção de colágeno e nutrição tecidual. O procedimento é minimamente invasivo, rápido e sem cicatrizes. Após um certo período de tempo no tecido, os fios se dissolvem, tornando-se imperceptíveis e consistem-se em um filamento (mono-filamento), ou dois filamentos torcidos sólidos (poli-filamentos) (KIRSCHNER, 2019).

É útil quando se espera a combinação de uma sutura absorvível com resistência prolongada, ou seja, sua resistência à tração é boa, enquanto a taxa de absorção (perda de massa), é pequena. Na derme os fios se separam, formando redes que ocasionam maior produção de colágeno e elastina. São excelentes para melhora no aspecto da pele e redução de rugas (SILVA; SILVA, 2018).

Nesse contexto, o presente artigo, visou responder: como os fios de PDO podem ser utilizados na indução de colágeno? Sendo possível constatar que os efeitos pós-procedimento podem ser vistos imediatamente, porém, a formação de novo colágeno começa em torno de 10 a 30 dias após o procedimento, sendo esta uma das grandes justificativas pela busca minimamente invasiva do procedimento.

Por ser um procedimento não cirúrgico, com baixo nível de complicação, e relativamente rápido, sua utilização tem efeitos satisfatórios para os pacientes, e quando associado a outras técnicas, obtém-se ótimos resultados.

RC : 114277

Disponível em: <https://www.nucleodoconhecimento.com.br/saude/fios-de-polidioxanona>



Quanto à sua utilização, demonstrou-se que os fios permanecem no organismo em torno de seis meses e, após sua total absorção, podem durar até dois anos. Para um bom resultado, primeiramente, é indispensável uma boa anamnese e um grande conhecimento anatômico, facial e da redução de possíveis complicações, por parte do profissional que irá realizar o procedimento.

Após o procedimento, podem aparecer hematomas, que desaparecem dentro de alguns dias, sendo assim, é indicado compressas geladas nas primeiras 48 horas. Também, é orientado ao paciente que, de 3 a 5 dias, não massageie, não pressione a área tratada e evite realizar exercícios físicos neste período. Demonstrou-se, também, que quanto o profissional segue corretamente as técnicas e o paciente as orientações fornecidas, o resultado será muito satisfatório.

## REFERÊNCIAS

ABRAHAM, R. F; DEFATTA, R. J.; WILLIAMS, E. F. *Thread-lift for facial rejuvenation: assessment of long-term results. Arch Facial Plast Surg.*, v. 11, p. 178–83, 2009. Disponível em: <<https://pubmed.ncbi.nlm.nih.gov/19451452/>>. DOI: 10.1001/archfacial.2009.10. Acesso em: 23 de maio de 2022.

AFORNALI, V. I. H. *et al.* Análise prévia da eficácia da hidratação utilizando diferentes formulações contendo ácido hialurônico. **Universidade Tuiuti do Paraná**, maio de 2017. Disponível em: <<https://tcconline.utp.br/media/tcc/2017/05/ANALISE-PREVIA-DA-EFICACIA-DA-HIDRATACAO.pdf>>. Acesso em: 23 de maio de 2022.

ALI, Y. H. *Two years' outcome of thread lifting with absorbable barbed PDO threads: Innovative score for objective and subjective assessment. Journal of Cosmetic and Laser Therapy*, dez., p. 1 - 9, 2017. Disponível em: <<https://www.tandfonline.com/doi/abs/10.1080/14764172.2017.1368562?journalCode=ijcl20>>. DOI: 10.1080/14764172.2017.1368562. Acesso em: 23 de maio de 2022.

AZEVEDO, C. L. de. Bioestimulação de colágeno na face com microagulhamento e fios lisos de PDO. **Faculdade Sete Lagoas**, São Paulo, 2018. Disponível em:

RC : 114277

Disponível em: <https://www.nucleodoconhecimento.com.br/saude/fios-de-polidioxanona>



<<http://faculdefacsete.edu.br/monografia/files/original/b48596e84180d8146d9bd92617a76ef5.pdf>> Acesso em 03 de abril de 2022.

BORTOLOZO, F. A-PDO – *Eye brow lifting with anchored polydioxanone threads - 10 cases report*. **Brazilian Journal of Surgery and Clinical Research – BJSC**, v. 20, n. 1, p. 76-87, set – nov., 2017.

BORTOLOZO, F; BIGARELLA. R. L. Apresentação do uso de fios de polidioxanona com nós no rejuvenescimento facial não-cirúrgico. **Brazilian Journal of Surgery and Clinical Research – BJSCR**, vol. 16, nº 3, pp. 67-75, set. – nov., 2016. Disponível em: <[https://www.researchgate.net/publication/311924370\\_USE\\_OF\\_POLIDIOXANONE\\_KNOT\\_THREADS\\_IN\\_FACIAL\\_NON-SURGICAL\\_REJUVENATION](https://www.researchgate.net/publication/311924370_USE_OF_POLIDIOXANONE_KNOT_THREADS_IN_FACIAL_NON-SURGICAL_REJUVENATION)>. Acesso em 24 de maio de 2022.

CAMPOS, P. M. B. G. *et al.* Application of tetra-isopalmitoyl ascorbic acid in cosmetic formulations: stability studies and in vivo efficacy. **Eur J Pharm Biopharm**, 82 (3): 580-6. nov. 2012. Disponível em: <<https://www.sciencedirect.com/science/article/abs/pii/S0939641112002755>>. DOI: 10.1016/j.ejpb.2012.08.009. Acesso em: 23 de maio de 2022.

GARTNER, L. P; HIATT, J. L. **Tratado de histologia em cores**. 3ª edição. Elsevier, 2006.

GASPARRO, S. **Implante com fios de sustentação absorvíveis**. São Paulo, Editora Napoleão, Vol.1, pp.8-9, 2020.

GUIRRO, E. C.; GUIRRO, R. R. J. **Fisioterapia dermatofuncional**. 3ª edição, Barueri, São Paulo: Manole, 2004

JUNQUEIRA, L. C.; CARNEIRO, J. **Histologia básica: texto e atlas**. 13ª edição, Rio de Janeiro: Guanabara Koogan, 2017.

RC : 114277

Disponível em: <https://www.nucleodoconhecimento.com.br/saude/fios-de-polidioxanona>





KIRSCHNER, R. Fios de PDO: vantagens da polidioxanona na sustentação de tecidos. **Revista Face**, São Paulo, 19 de dezembro de 2019. Disponível em: <<https://facemagazine.com.br/fios-de-pdo-vantagens-da-polidioxanona-na-sustentacao-de-tecidos/>>. Acesso em 03 de abril de 2021.

KARIMI, K.; REIVITS, A. *Lifting the Lower Face With an Absorbable Polydioxanone (PDO) Thread*. **Journal of drugs in dermatology: JDD**, 16(9): 932-934, set. 2017. Disponível em: <<https://pubmed.ncbi.nlm.nih.gov/28915290/>>. Acesso em 24 de maio de 2022.

KHAVKIN, J.; ELLIS, D. A. F. *Aging skin: histology, physiology, and pathology*. **Facial Plast Surg Clin North Am**, 19(2): 229-34, mai. 2011. DOI: 10.1016/j.fsc.2011.04.003. Acesso em 24 de maio de 2022.

MATOS, J. Pdo–fios bioestimuladores de sustentação. **Direção Clínica Clidomus–Medicina Estética e Microcirurgia Capilar**. Disponível em: <https://www.clidomus.com/wp-content/uploads/2017/06/pdo.pdf>. Acesso em: 23 de maio de 2022.

PAUL, M. D. *Complications of barbed sutures*. **Aesthet Plast Surg.**, v. 32, p. 149, 2008. Disponível em: DOI: 10.1007/s00266-007-9012-y Acesso em 23 de maio de 2022.

PAZYAR, N. *et al. Skin wound healing and phytomedicine: a review*. **Skin Pharmacology and Physiology**, v. 27, n. 6, p. 303–310, 2014. DOI: 10.1159/000357477. Acesso em 24 de maio de 2022.

PAVANI, A. A.; FERNANDES, T. R. L. Plasma rico em plaquetas no rejuvenescimento cutâneo facial: uma revisão de literatura. **Revista Uningá Review**, Paraná, v. 29, n. 1, p. 227- 236, 2017. Disponível em:<<http://revista.uninga.br/index.php/uningareviews/article/view/1943>> Acesso em 23 de maio de 2022.

RC : 114277

Disponível em: <https://www.nucleodoconhecimento.com.br/saude/fios-de-polidioxanona>



PETROSKI, E. L.; PELEGRINI, A.; GLANER, M. F. Motivos e prevalência de insatisfação com a imagem em adolescentes. **Ciência & Saúde Coletiva**. Rio de Janeiro, v. 17, n. 4, p. 1071-1077, 2012. Disponível em: <<https://doi.org/10.1590/S1413-81232012000400028>>. Acesso em 23 de maio de 2022.

ROSS, N. A. *et al.* *Striae distensae: preventative and therapeutic modalities to improve aesthetic appearance*. **American Society for Dermatology Surgery**, 43 (5): 635-648, p. 1-14, 2017. Disponível em: <<https://pubmed.ncbi.nlm.nih.gov/28375972/>>. DOI: 10.1097/DSS.0000000000001079. Acesso em 23 de maio de 2022.

SILVA, R. M; ANDREATA, M. F. G. Rejuvenescimento facial: a eficácia da radiofrequência associada à vitamina C. **Revista Maiêutica**, Santa Catarina, v. 1, n. 1, p. 55-73, 2017.

SILVA, L. B. da; SILVA, L. M. Dermossustentação no tratamento do envelhecimento cutâneo. **Anais do V Congresso de Ensino, Pesquisa e Extensão da Universidade Estadual de Goiás (CEPE/UEG): Ciência para redução de desigualdades**, v. 5, 2018. Disponível em: <<https://www.anais.ueg.br/index.php/cepe/article/view/13159>>. Acesso em: 23 de maio de 2022.

SLATER, D. **Manual de cirurgia de pequenos animais**. 2. ed. São Paulo: Manole, v. 01, c. 52, p.898-902, 1998.

SUH, D. H. *et al.* *Outcomes of Polydioxanone Knotless Thread Lifting for Facial Rejuvenation*. **American Society for Dermatologic Surgery**, v. 41, n. 6, June, 2015. Disponível em: <<https://pubmed.ncbi.nlm.nih.gov/25993611/>>. DOI: 10.1097/DSS.0000000000000368. Acesso em 23 de maio de 2022.

TAVARES, J. P. *et al.* Rejuvenescimento facial com fios de sustentação, **Brazilian Journal of Otorhinolaryngology**. vol. 83 nº. 6, São Paulo, nov./dez 2017.

RC : 114277

Disponível em: <https://www.nucleodoconhecimento.com.br/saude/fios-de-polidioxanona>



Disponível em: <<https://doi.org/10.1016/j.bjorl.2017.03.015>>. Acesso em 23 de maio de 2022.

UNAL, M. *et al.* Experiences of barbed polydioxanone (PDO) cog thread for facial rejuvenation and our technique to prevent thread migration. **The Journal of Dermatological Treatment**, v. 32, n. 2, p. 227–230, mar. 2021. Disponível em: <<https://www.tandfonline.com/doi/full/10.1080/09546634.2019.1640347>>. DOI: 10.1080/09546634.2019.1640347. Acesso em 24 de maio de 2022.

WONG, R. *et al.* The dynamic anatomy and patterning of skin. **Experimental Dermatology**, v. 25, n. 2, p. 92–98, fev. 2016. Disponível em: <<https://pubmed.ncbi.nlm.nih.gov/26284579/>>. DOI: 10.1111/exd.12832. Acesso em 24 de maio de 2022.

YOON, J. H. *et al.* Tissue changes over time after polydioxanone thread insertion: an animal study with pigs. **J Cosmet Dermatol.**, 00, p. 1–7, 2018. Disponível em: <<https://onlinelibrary.wiley.com/doi/10.1111/jocd.12718>>. DOI: 10.1111/jocd.12718. Acesso em 23 de maio de 2022.

Enviado: Maio, 2022.

Aprovado: Maio, 2022.